

ASOCIAȚIA ECONOMIE, MANAGEMENT
ȘI PSIHOLOGIE ÎN MEDICINĂ *CONSTANTIN EȚCO*

ASSOCIATION OF ECONOMY, MANAGEMENT
AND PSYCHOLOGY IN MEDICINE *KONSTANTIN YETSKO*

АССОЦИАЦИЯ ЭКОНОМИКИ, УПРАВЛЕНИЯ
И ПСИХОЛОГИИ В МЕДИЦИНЕ *КОНСТАНТИН ЕЦКО*

**CONGRESUL NAȚIONAL DE DERMATOLOGIE
CU PARTICIPARE INTERNAȚIONALĂ
EDIȚIA A VI-A**

**THE VITH NATIONAL CONGRESS OF DERMATOLOGY
WITH INTERNATIONAL PARTICIPATION**

**SĂNĂTATE PUBLICĂ, ECONOMIE
ȘI MANAGEMENT ÎN MEDICINĂ**

**PUBLIC HEALTH, ECONOMY AND
MANAGEMENT IN MEDICINE**

**ОБЩЕСТВЕННОЕ ЗДОРОВЬЕ, ЭКОНОМИКА
И МЕНЕДЖМЕНТ В МЕДИЦИНЕ**

revistă științifico-practică
fondată în anul 2003

scientific-practical review
founded in 2003

научно-практический журнал
основан в 2003 году

Revista a fost înregistrată la Ministerul Justiției al Republicii Moldova la 18-07-2003.
Certificat de înregistrare nr. 145.

Revista este inclusă în **Tipul B** cu atribuția statutului de publicație științifică de profil prin HOTĂRÂREA comună a Consiliului Suprem pentru Știință și Dezvoltare Tehnologică al Academiei de Științe a Moldovei și a Consiliului de Conducere al Agenției Naționale de Asigurare a Calității în Educație și Cercetare nr. 18 din 01 martie 2022 pentru publicarea rezultatelor științifico-practice din tezele de doctorat în domeniile medicină, farmacie, economie și psihologie.

Articolele prezentate sunt recenzate de către specialiști din domeniile respective.

Întemeietor al ediției periodice și redactor-șef onorific
Founder of the periodical edition and Honorary Editor-in-Chief

Constantin EȚCO

Redactor-șef Chief Editor

Natalia Zarbailov

Colegiul de redacție Editorial Board

Elena Raevschi – redactor-șef adjunct

Ghenadie Damașcan – secretar

Nicolae Bacinschi, Emil Ceban, Boris Gîlca,

Aliona Serbulenco, Larisa Spinei

Consiliul editorial

Ion Ababii

Emil Anton (România)

Doina Azoicăi (România)

Ion Bahnarel

Grigore Belostecinic

Taras Boiciuc (Ucraina)

Vasyl Cheban (Ucraina)

Ghenadie Curocichin

Vasile Dumitraș

Ludmila Ețco

Grigore Friptuleac

Mihai Gavriiliuc

Victor Ghicavii

Gheorghe Ghidirim

Ludmila Goma

Eva Gudumac

Hakan Gulmez (Turcia)

Constantin Iavorschi

Pavlo Kolesnic (Ucraina)

Sava Kostin (Germania)

Sergiu Matcovschi

Mihai Moroșanu

Ion Mereuța

Kurtulus Ongel (Turcia)

Editorial council

Gheorghe Paladi

Mihai Popovici

Viorel Prisacari

Ivan Puiu

Ninel Revenco

Liliana Rogoza (România)

Oleg Șekera (Ucraina)

Mihai Todiraș (Germania)

Teodor Tulcinschi (Israel)

Brigitha Vlaicu (România)

Iuri Voronenko (Ucraina)

Autorii poartă toată responsabilitatea pentru conținutul articolelor publicate.

Editura *Epigraf S.R.L.*
2012, str. București 60, of. 11, or. Chișinău
tel./fax 022 22.85.87,
e-mail: epigraf2018@gmail.com

Redactor literar – *Elena Junghietu*
Machetare computerizată – *Galina Țurcan*
Coperta – *Iulian Grossu*

Conținutul revistei poate fi consultat la pagina: www.revistaspemm.md

Datele de contact ale redacției:

Telefon: 069 481 481

E-mail: redactor.spemm@gmail.com

CUPRINS

CONGRESUL NAȚIONAL DE DERMATOLOGIE CU PARTICIPARE INTERNAȚIONALĂ, EDIȚIA A VI-A

PROGRAMUL CONGRESULUI.....	7
PREPARATE NOI PENTRU TRATAREA INFECȚIILOR FUNGICE SISTEMICE	
Bacinschi N., Spinosu G., Catcov C.....	11
INCONTINENTIA PIGMENTI – PREZENTARE DE CAZ	
Balmuş D., Emeţ Iu., Sturza V., Rubanovici D., Beţiu M.....	12
STEATOCYSTOMA MULTIPLEX ÎN ASOCIERE CU ARTRITĂ REUMATOIDĂ – CAZ CLINIC	
Beţiu M., Tamazlîcari R., Gogu V., Sturza V., Cornilov I., Proca O.....	14
POIKILODERMIA VASCULARĂ ATROFICĂ PEDGES-CLEPAT CU PREZENTARE BENIGNĂ PROLONGATĂ ŞI LIPOMATOZĂ – PREZENTARE DE CAZ	
Beţiu M., Covaliov I.-M., Țăbărnă V., Nedelciuc B., Sturza V.....	16
LUPUS ERITEMATOS CUTANAT CRONIC, EPIDERMODISPLAZIE VERUCIFORMĂ LEWANDOWSKI-LUTZ – CAZ CLINIC	
Cenuşa A., Beţiu M., Gogu V., Sturza V., Proca O., Cornilov I.....	18
ERITRODERMIA PSORIAZICĂ LA COPII – STUDIU DE CAZ CLINIC	
Chirnicinii M., Emeţ Iu., Sturza V., Beţiu M.....	20
MILIARIA CRISTALINA ÎN CURSUL UNEI HIPOTIROIDII SEVERE – CAZ CLINIC	
Clipii O., Cebotari I., Porcereanu N., Alexa Z.....	23
FOLOSIREA PE TERMEN LUNG A CORTICOSTEROIZILOR SISTEMICI LA UN PACIENT CU PSORIAZIS VULGAR – PREZENTARE DE CAZ CLINIC	
Cornilov I., Proca O., Beţiu M., Gogu V.....	24
MANIFESTĂRI CUTANATE ALE PROCESELOR NEOPLAZICE HEMATOLOGICE CU EVOLUȚIE NEFAVORABILĂ	
Cornilov I., Proca O., Beţiu M., Gogu V.....	26
ERITEM INELAR CENTRIFUG SUPERFICIAL – CORELAȚIA CLINICO-MORFOLOGICĂ: PREZENTARE DE CAZ	
Covaliov I.-M., Țăbărnă V., Nedelciuc B., Sturza V., Beţiu M.....	29
EFICACITATEA TRATAMENTULUI TOPIC CU UNG. PROPRANOLOL 1% ÎN HEMANGIOAMELE INFANTILE	
Dolma N., Beţiu M., Darie V.....	31
SINDROM AUTOINFLAMATOR VEXAS, MANIFESTĂRI CUTANATE ŞI SISTEMICE – CAZ CLINIC	
Gogu V., Beţiu M., Cenuşa A., Groppa L., Caisîm T.....	33

CONTENT

THE VITH NATIONAL CONGRESS OF DERMATOLOGY WITH INTERNATIONAL PARTICIPATION

CONGRESS PROGRAM.....	7
NEW PREPARATIONS IN SYSTEMIC FUNGAL INFECTIONS	
Bacinschi N., Spinosu G., Catcov C.....	11
INCONTINENTIA PIGMENTI – CASE REPORT	
Balmuş D., Emet Iu., Sturza V., Rubanovici D., Betiu M.....	13
STEATOCYSTOMA MULTIPLEX ASSOCIATED WITH RHEUMATOID ARTHRITIS – A CASE REPORT	
Betiu M., Tamazlicari R., Gogu V., Sturza V., Cornilov I., Proca O.....	15
POIKILODERMA VASCULARE ATROPHICANS PEDGES-CLEPAT WITH PROLONGED BENIGN PRESENTATION IN ASSOCIATION WITH LIPOMATOSIS – CASE REPORT	
Betiu M., Covaliov I.-M., Tabarna V., Nedelciuc B., Sturza V.....	17
CHRONIC CUTANEOUS LUPUS ERYTHEMATOSUS, LEWANDOWSKI-LUTZ EPIDERMODYPLASIA VERRUCIFORMIS – CASE STUDY	
Cenuşa A., Betiu M., Gogu V., Sturza V., Proca O., Cornilov I.....	19
PSORIATIC ERYTHRODERMA IN CHILDREN – CLINICAL CASE PRESENTATION	
Chirnicinii M., Emet Iu., Sturza V., Betiu M.....	21
MILLIARIA CRISTALINA IN THE COURSE OF SEVERE HYPOTHYROIDISM – A CASE REPORT	
Clipii O., Cebotari I., Porcereanu N., Alexa Z.....	23
LONG-TERM USE OF SYSTEMIC CORTICOSTEROIDS IN A PATIENT WITH PSORIASIS VULGARIS – CLINICAL CASE REPORT	
Cornilov I., Proca O., Betiu M., Gogu V.....	25
CUTANEOUS MANIFESTATIONS OF HEMATOLOGICAL NEOPLASTIC PROCESSES WITH UNFAVORABLE EVOLUTION	
Cornilov I., Proca O., Betiu M., Gogu V.....	28
SUPERFICIAL ERYTHEMA ANNULARE CENTRIFUGUM – CLINICO-MORPHOLOGICAL CORRELATION: CASE REPORT	
Covaliov I.-M., Tabarna V., Nedelciuc B., Sturza V., Betiu M.....	30
EFFICACY OF TOPICAL TREATMENT WITH 1% PROPRANOLOL OINTMENT IN INFANTILE HEMANGIOMA	
Dolma N., Betiu M., Darie V.....	32
VEXAS AUTOINFLAMMATORY SYNDROME, CUTANEOUS AND SYSTEMIC MANIFESTATIONS – CASE STUDY	
Gogu V., Betiu M., Cenuşa A., Groppa L., Caisim T.....	34

LIMFOM NON-HODGKIN, VARIANTA ANGIOIMUNOBLASTICĂ T- CELULARĂ, CU AFECTAREA PIELII ȘI GANGLIONILOR PERIFERICI – CAZ CLINIC

Gordilă N., Țâbărnă V., Nedelciuc B., Sturza V.,
Bețiu M.....35

MORFEE ÎN PLĂCI ASOCIATĂ CU LICHEN SCLERO-ATROFIC – CAZ CLINIC

Gordilă N., Țâbărnă V., Nedelciuc B., Sturza V.,
Bețiu M.....37

MEDICINA REGENERATIVĂ ÎN DERMATOLOGIE. METODE NOI: PRP, EXOSOMI ȘI CELULE STEM. BAZE ȘTIINȚIFICE

Lica E.....39

ECZEMA HERPETICUM, ERUPȚIE VARICELIFORMĂ KAPOȘI – CAZ CLINIC

Maximenco I., Gogu V., Sturza V., Gorgos E., Proca O.,
Cornilov I., Bețiu M.42

ASPECTE NUTRIȚIONALE ÎN DERMATOLOGIE

Mihu E., Bețiu M.....44

MEDICAMENTE ȘI REACȚIILE CUTANATE LA SOARE: ANALIZA FOTOSENSIBILIZANTELOR

Pogonea I., Chiriac T., Mihalachi-Anghel M., Latus S.45

RAPORT DE CAZURI CLINICE DE NEUROSIFILIS: ASPECTE NEUROLOGICE ȘI PSIHIATRICE ALE MARELUI IMITATOR

Rotari M., Bețiu M., Gogu V., Proca O., Caisâm T.48

PEMFIGOIDUL BULOS ASOCIAT CU SCABIE: COINCIDENȚĂ SAU CAUZALITATE?

Rotari M., Bețiu M., Gogu V., Proca O.,Gorgos E.....53

CAZ DE PITIRIAZIS LICHENOID CRONIC

Rotari M., Gogu V., Emeț Iu., Baltă A., Ursu E., Bețiu M.55

SPECTRUL INFECȚIILOR UROGENITALE DEPISTATE PRIN EXAMENUL MEDICAL LA ANGAJARE

Rusu O., Leu I., Rusu E., Rusu I., Mircea B.57

STUDIU PRIVIND ETIOLOGIA INFECȚIILOR BACTERIENE NON-GONOCOCCICE/NON-CLAMIDIOZICE UROGENITALE

Rusu O., Nastas M., Leu I., Bețiu M.....59

STUDIU RETROSPECTIV PRIVIND MORBIDITATEA PRIN SIFILIS LA PACIENȚII SPITALIZAȚI

Rusu O., Bețiu M.....61

SINTEZE ETIOPATOGENICE, CLINICE ȘI TERAPEUTICE ÎN CANDIDOZELE CUTANEO-MUCOASE

Spoială J., Nedelciuc B.....63

ASOCIEREA DINTRE ROZACEE ȘI BOALA DE REFLUX GASTROESOFAGIAN

Stoica M., Munteanu E., Sârbu O., Calin Gh.,
Scurtu A., Scorpan A., Istrati V.....65

LUPUS ERITEMATOS SISTEMIC CU AFECTARE CUTANEO-MUCOASĂ ȘI HEMATOLOGICĂ ASOCIAT CU TINEA CAPITIS – CAZ CLINIC

Tamazlicari R., Emeț Iu., Sturza V., Nedelciuc B.,
Rubanovici D., Bețiu M.67

LUPUS ERITEMATOS CUTANAT SUBACUT, TIP ERITEM POLIMORF – CAZ CLINIC

Țâbărnă V., Arapu G., Nedelciuc B., Sturza V.,
Bețiu M.....69

ANGIOIMUNOBLASTIC T-CELL LYMPHOMA INVOLVING THE SKIN AND PERIPHERAL LYMPH NODES – CASE REPORT

Gordila N., Tabarna V., Nedelciuc B., Sturza V.,
Betiu M..... 36

COEXISTENCE OF MORPHEA AND LICHEN SCLEROSUS ET ATROPHICUS–CASE REPORT

Gordila N., Tabarna V., Nedelciuc B., Sturza V.,
Betiu M..... 38

REGENERATIVE MEDICINE IN DERMATOLOGY. NEW METHODS: PRP, EXOSOMES AND STEM CELLS. SCIENTIFIC BASES

Lica E..... 40

ECZEMA HERPETICUM, KAPOSI VARICELLIFORM ERUPTION – CASE REPORT

Maximenco I., Gogu V., Sturza V., Gorgos E., Proca O.,
Cornilov I., Betiu M.43

NUTRITIONAL ASPECTS IN DERMATOLOGY

Mihu E., Betiu M..... 45

MEDICATIONS AND CUTANEOUS REACTIONS TO SUNLIGHT: ANALYSIS OF PHOTOSENSITIZING AGENTS

Pogonea I., Chiriac T., Mihalachi-Anghel M., Latus S. ... 47

CASE REPORTS OF NEUROSYPHILIS: NEUROLOGICAL AND PSYCHIATRIC ASPECTS OF THE GREAT IMITATOR

Rotari M., Betiu M., Gogu V., Proca O., Caisam T. 50

BULLOUS PEMPHIGOID ASSOCIATED WITH SCABIES: COINCIDENCE OR CAUSALITY?

Rotari M., Betiu M., Gogu V., Proca O.,Gorgos E..... 54

CHRONIC PITYRIASIS LICHENOIDES – A CASE DISCUSSION

Rotari M., Gogu V., Emet Iu., Balta A., Ursu E., Betiu M. 56

SPECTRUM OF UROGENITAL INFECTIONS DETECTED THROUGH PRE-EMPLOYMENT MEDICAL EXAMINATION

Rusu O., Leu I., Rusu E., Rusu I., Mircea B. 58

STUDY REGARDING THE ETIOLOGY OF NON-GONOCOCCAL/ NON-CHLAMYDIAL UROGENITAL BACTERIAL INFECTIONS

Rusu O., Nastas M., Leu I., Betiu M..... 60

RETROSPECTIVE STUDY REGARDING SYPHILIS MORBIDITY IN HOSPITALIZED PATIENTS

Rusu O., Betiu M..... 62

ETIOPATOGENIC, CLINICAL, AND THERAPEUTIC SYNTHESSES IN CUTANEOUS-MUCOSAL CANDIDIASIS

Spoiala J., Nedelciuc B..... 64

ASSOCIATION BETWEEN ROSACEA AND GASTROESOPHAGEAL REFLUX DISEASE

Stoica M., Munteanu E., Sarbu O., Calin Gh.,
Scurtu A., Scorpan A., Istrati V..... 66

SYSTEMIC LUPUS ERYTHEMATOSUS WITH MUCOCUTANEOUS AND HEMATOLOGICAL MANIFESTATIONS ASSOCIATED WITH TINEA CAPITIS – CASE REPORT

Tamazlicari R., Emet Iu., Sturza V., Nedelciuc B.,
Rubanovici D., Betiu M. 68

SUBACUTE CUTANEOUS LUPUS ERYTHEMATOSUS, ERYTHEMA MULTIFORME TYPE – CASE REPORT

Arapu G., Tabarna V., Nedelciuc B., Sturza V.,
Betiu M.....70

PYODERMA GANGRENOSUM – O ADEVĂRATĂ PROVOCARE ÎN MANAGEMENTUL PACIENTULUI: CAZ CLINIC

Țăbârnă V., Covaliov I.-M., Nedelciuc B., Sturza V.,
Bețiu M.....71

SCLEROMIXEDEM CU ABSENȚA GAMAPATIEI MONOCLONALE, FORMĂ ATIPICĂ – CAZ EXTREM DE RAR

Țăbârnă V., Covaliov I.-M., Nedelciuc B., Sturza V.,
Bețiu M.....73

INSTRUMENTE DE EVALUARE A EFICACITĂȚII TRATAMENTELOR ÎN ROZACEE

Vasilache C., Galațan M.....75

NOTALGIA PARESTHETICA – MALADIE LA LIMITA DINTRE SPECIALITĂȚI

Vasilache C., Gugulan L.....78

POIKILODERMIA CIVATTE – ASPECTE ÎN TRATAMENTUL CU LUMINĂ PULSATĂ IPL

Vasilache C., Gugulan L.....80

DIAGNOSTICUL PRECOCE AL MELANOMULUI ÎN PROVINCIA TRENTO, ITALIA

Vatamaniuc V.....82

TERME DI COMANO (Italia): TRATAMENTUL AFECȚIUNILOR DERMATOLOGICE

Vatamaniuc V.....84

ASPECTE EVOLUTIVE ALE INFECȚIEI SIFILITICE ÎN REPUBLICA MOLDOVA

Bețiu M., Emet Iu.86

PYODERMA GANGRENOSUM – A REAL MANAGEMENT CHALLENGE: CLINICAL CASE

Tabarna V., Covaliov I.-M., Nedelciuc B., Sturza V.,
Betiu M..... 72

SCLEROMYXEDEMA WITH THE ABSENCE OF MONOCLONAL GAMMOPATHY, ATYPICAL FORM – EXTREMELY RARE CASE

Tabarna V., Covaliov I.-M., Nedelciuc B.,
Sturza V., 74

TOOLS FOR EVALUATING THE EFFECTIVENESS OF TREATMENTS IN ROSACEA

Vasilache C., Galatan M..... 77

NOTALGIA PARESTHETICA – A BORDERLINE DISEASE BETWEEN SPECIALITIES

Vasilache C., Gugulan L..... 79

POIKILODERMIA CIVATTE – TREATMENT WITH IPL PULSED LIGHT

Vasilache C., Gugulan L..... 81

EARLY DIAGNOSIS OF MELANOMA IN THE PROVINCE OF TRENTO, ITALY

Vatamaniuc V..... 83

TERME DI COMANO (Italy): TREATMENT OF DERMATOLOGICAL DISEASES

Vatamaniuc V..... 85

EVOLUTIONARY ASPECTS OF SYPHILITIC INFECTION IN THE REPUBLIC OF MOLDOVA

Betiu M., Emet Iu. 87

MINISTERUL SĂNĂTĂȚII AL REPUBLICII MOLDOVA
UNIVERSITATEA DE STAT DE MEDICINĂ ȘI FARMACIE „NICOLAE TESTEMIȚANU”
SOCIETATEA DE DERMATOLOGIE DIN REPUBLICA MOLDOVA

Congresul Național de Dermatologie cu participare internațională Ediția a VI-a

CULEGERE DE REZUMATE

PREȘEDINȚII AI CONGRESULUI

Emil Ceban, rector al Universității de Stat de Medicină și Farmacie „Nicolae Testemițanu”, profesor universitar, membru corespondent al AȘM

Mircea Bețiu, președinte al Societății de Dermatologie din Republica Moldova, conferențiar universitar, ~~dr. șt. med.~~ Universitatea de Stat de Medicină și Farmacie „Nicolae Testemițanu”

4-5 iulie 2024
Chișinău, Republica Moldova

MINISTRY OF HEALTH OF THE REPUBLIC OF MOLDOVA
“NICOLAE TESTEMIȚANU” STATE UNIVERSITY OF MEDICINE AND PHARMACY
SOCIETY OF DERMATOLOGY FROM THE REPUBLIC OF MOLDOVA

The VIth National Congress of Dermatology with international participation

ABSTRACT BOOK

CONGRESS PRESIDENTS

Emil Ceban, Rector of “Nicolae Testemitanu” State University of Medicine and Pharmacy, university professor, ~~Ph.D. med.~~ Science Academy of Moldova correspondent member

Mircea Betiu, president of the Society of Dermatology from Republic of Moldova, associate professor, ~~Ph.D. med.~~ head of the department of dermatovenereology, “Nicolae Testemitanu” State University of Medicine and Pharmacy from Republic of Moldova

July 04-05th, 2024
Chisinau, Republic of Moldova



MINISTERUL SĂNĂTĂȚII
AL REPUBLICII MOLDOVA



PROGRAMUL Congresului VI Național de Dermatologie cu participare internațională, ediția a VI-a

4-5 iulie 2024

Locația: *Complexul Sociocultural Universitar (str. Nicolae Testemițanu, 27)*

Ziua I, 4 iulie 2024

SALA POLIVALENTĂ

12:00 – 13:00 Înregistrarea participanților

SESIUNEA I (13:00 – 16:00)

Moderatori: *Conf., Dr. Mircea Bețiu, Prof., Dr. Daciana Brănișteanu, Dr. Alin Nicolescu*

13:00 – 13:05 Cuvânt de salut

Conf., Dr. Mircea Bețiu, Președinte al Congresului

13:05 – 13:25 Sun and HEV Blue Light. The new generation of organic sunfilter TriAsorb

Prof., Dr. Daciana Brănișteanu, Iași, România (Simpozion Avene)

13:25 – 13:45 Innovating in dermo-cosmetics for hair loss: a co-development with experts

Dr. Alin Nicolescu, București, România (Simpozion Ducray)

13:45 – 14:00 Importanța imagisticii Canfield în depistarea precoce a melanomului cutanat

Dr. Cezara Bolocan (Simpozion Rofilena)

14:00 – 14:30 IPL în dermatologie: rezultate cu platforma Lumenis M22 în terapii combinate

Dr. Irina Cornilov (Simpozion Rofilena)

14:30 – 15:00 Tratatamentul topic medicamentos al rozaceei și acneei

Dr. Alin Nicolescu, București, România (Simpozion Galderma)

15:00 – 15:15 Soluție alternativă corticoterapiei

Prof., Dr. Daciana Brănișteanu, Iași, România (Simpozion Frezyderm)

15:15 – 15:30 Rolul major al microbiomului cutanat echilibrat în îngrijirea pielii cu tendință atopică

Dr. Alin Nicolescu, București, România (Simpozion La Roche Posay)

15:30 – 15:45 Antihistaminicele și controlul pruritului în dermatozele alergice

Conf., Dr. Mircea Bețiu (Simpozion EGIS)

15:45 – 16:00 **Pauza de cafea**

SESIUNEA A II-A (16:00 – 19:00)

Moderatori: *Prof., Dr. hab. Gheorghe Mușet, Conf., Dr. Boris Nedelciuc,
Conf., Dr. Victoria Brocovschii*

16:00 – 16:45 Rutina completă de îngrijire pentru tenul cu tendință acneică

Dr. Alin Nicolescu, București, România (Simpozion Fiterman Pharma)

16:45 – 17:00 Actualități în fotodermatoze

Conf., Dr. Boris Nedelciuc

17:00 – 17:15 Noutăți în managementul rozaceei

Prof., Dr. Daciana Brănișteanu, Iași, România (Simpozion Ivatherm)

17:15 – 17:30 Avantajele tratamentului topic cu mometazon furoat 0.1% în psoriazis

Conf., Dr. Vladislav Gogu (Simpozion Bilim)

17:30 – 17:45 Tratatamentul afecțiunilor dermatologice în stațiunea Terme di Comano, Italia

Dr. Valentina Vatamaniuc

- 17:45 – 18:00 Diagnosticul precoce al melanomului în provincia Trento, Italia
Dr. Valentina Vatamaniuc
- 18:00 – 18:15 Dermatita seboreică: soluție ne hormonală a problemei
Dr. Maxim Zapolsky, Odesa, Ucraina (Simpozion Vinamex)
- 18:15 – 18:30 Managementul pacienților cu dermatita atopică. Rolul probioticelor în tratamentul dermatitei atopice
Conf., Dr. Victoria Brocovschii (Simpozion Nobel)
- 18:30 – 18:45 PRP în tratamentul afecțiunilor dermatologice: abordare științifico-practică
Dr. Natalia Cărăruș (Simpozion Doctor Lica Beauty. Face & Body Care)
- 18:45 – 19:00 Medicina regenerativă în dermatologie, metode noi: PRP, exosomi cu celule stem
Dr. Ecaterina Lica
- 19:00 – **Cocktail de bun venit (Sala Parter)**

Ziua II, 5 iulie 2024

SALA POLIVALENTĂ

- 08:00 – 09:00 Înregistrarea participanților
- 09:00 – 10:00 **Deschiderea oficială a Congresului**
Prof., Dr. hab. Emil Ceban, Rector al USMF „Nicolae Testemițanu”, membru corespondent al AȘM, Președinte al Congresului
Conf., Dr. hab. Angela Paraschiv, Secretar de Stat, Ministerul Sănătății, Republica Moldova
Conf., Dr. Mircea Bețiu, Președinte al Societății de Dermatologie din Republica Moldova, Președinte al Congresului
Prof., Dr. hab. Gheorghe Mușet, Președinde de onoare al Societății de Dermatologie din Republica Moldova
Prof., Dr. Călin Giurcăneanu, București, România
Prof., Dr. Olga Simionescu, București, România
Prof., Dr. Laura Gheucă Solovăstru, Iași, România
Prof., Dr. Silviu Horia Morariu, Târgu Mureș, România
Prof., Dr. Maria Crișan, Cluj-Napoca, România
Prof., Dr. Anca Chiriac, Iași, România
Dr. Avaz Inoyatov, Tashkent, Uzbekistan
Dr. Maxim Zapolsky, Odesa, Ucraina
Dr. Sergiu Vasilița, Director al IMSP SCBI „Toma Ciorbă”
Dr. Petru Bulgac, Director al IMSP DMDV
Dr. Nicolae Jelamschi, Director al ANSP

SESIUNEA I (10:00 – 13:00)

- Moderatori: Prof., Dr. Laura Gheucă Solovăstru, Prof., Dr. Olga Simionescu, Prof., Dr. Silviu Horia Morariu, Prof., Dr. Anca Chiriac, Prof., Dr. Maria Crișan, Conf. Dr. Mircea Bețiu**
- 10:00 – 10:15 Aspecte evolutive ale infecției sifilitice în Republica Moldova
Conf., Dr. Mircea Bețiu
- 10:15 – 10:45 Fenotipuri clinice și strategii terapeutice în dermatita atopică
Prof., Dr. Laura Gheucă Solovăstru, Iași, România
- 10:45 – 11:15 O incursiune în universul PRP
Prof., Dr. Olga Simionescu, București, România
- 11:15 – 11:45 Manifestări cutanate în diabetul zaharat
Prof., Dr. Silviu Horia Morariu, Târgu Mureș, România
- 11:45 -12:15 Hemangiomul infantil – actualități de diagnostic și tratament
Prof., Dr. Anca Chiriac, Iași, România
- 12:15 – 12:30 Tumori cutanate. Aspecte sonografice
Prof., Dr. Maria Crișan, Cluj-Napoca, România
- 12:30 – 12:45 Melanoza vulvară asociată cu melanoza areolei mamare
Dr. Mircea Ambros, Târgu Mureș, România
Dr. Smaranda Tarean, Făgăraș, România
Prof., Dr. Alexandru Oanța, Făgăraș, România

- 12:45 – 13:00 Micromediul molecular specific dermatozelor inflamatorii cronice – implicații clinice
*Dr. Doinița Temelie-Olinici, Prof., Dr. Laura Gheucă-Solovăstru, Dr. Dan Vâță,
 Dr. Adriana-Ionela Pătrașcu, Dr. Ioana-Adriana Popescu, Dr. Mădălina Mocanu,
 Dr. Walder Bild, Iași, România*
- 13:00 – 14:00 **Pauză de prânz (Sala Parter)**

SESIUNEA A II-A (14:00 – 18:30)

**Moderatori: Prof., Dr. Călin Giurcăneanu, Conf., Dr. Vladislav Gogu,
 Conf., Dr. Gabriela Stoleriu**

- 14:00 – 14:45 Terapia biologică în psoriazis
Prof., Dr. Călin Giurcăneanu, București, România (Simpozion Janssen)
- 14:45 – 15:30 Dermatocosmetology at the present stage of development
Dr. Avaz Inoyatov, Tashkent, Uzbekistan
- 15:30 – 16:00 Eficacitatea tratamentului cu lumina intens pulsată în acnee și rozacee cu dispozitivul Lumenis M22
Dr. Vasilache Corina (Simpozion Rofilena)
- 16:00 – 16:15 Tratamentul patologiilor vasculare cu ajutorul platformei Lumenis M22 Nd.Yag
Dr. Cezara Bolocan (Simpozion Rofilena)
- 16:15 – 16:45 Naftifina în terapia topică a infecțiilor fungice cutanate: peste 40 de ani de succes
Conf., Dr. Gabriela Stoleriu, Iași, România (Simpozion Sandoz)
- 16:45 – 17:00 Aplicarea terapiei laser în medicina contemporană
Dr. Evghenii Skivka, Kiev, Ucraina (Simpozion Fotona)
- 17:00 – 17:15 Perspective în tratamentul alopeciei areate cu laser ErYag 2940
Dr. Tatiana Caisim (Simpozion Fotona)
- 17:15 – 17:30 Eliminarea pigmentilor endogeni și exogeni cu ajutorul laserului Q-Switched
Dr. Marina Vinogradova (Simpozion Fotona)
- 17:30 – 17:45 Managementul plăgilor profunde și cicatricelor secundare
Dr. Vasile Țăbârnă (Simpozion StratPharma)
- 17:45 – 18:00 Soluția completă în managementul plăgilor cronice
Dr. Iulia Emeț (Simpozion Paul Hartmann)
- 18:00 – 18:15 Performanța complexului diagnostic profesional TRIHOPROF în alopecii
Dr. Vladislav Tkachev, Moscova, Rusia (Simpozion DSD)
- 18:15 – 18:30 Soluție eficientă în tratamentul dermatitei seboreice
Dr. Irina Cornilov (Simpozion Vichy)

SESIUNEA A III-A – Cazuri clinice (18:30 – 19:30)

Moderatori: Conf., Dr. Sturza Vasile, Conf., Dr. Leonid Gugulan

1. Manifestări cutanate ale proceselor neoplazice hematologice cu evoluție nefavorabilă
*Dr. Irina Cornilov
 Conf., Dr. Vladislav Gogu*
2. Sindrom autoinflamator Vexas, manifestări cutanate și sistemice – caz clinic
*Dr. rezident Alexandrina Cenușa
 Conf., Dr. Vladislav Gogu*
3. Incontinentia pigmenti – prezentare de caz
*Dr. rezident Diana Balmuș
 Dr. Iulia Emeț*
4. Morfee în plăci asociată cu lichen sclero-atrofic – caz clinic
*Dr. rezident Nicoleta Gordilă
 Conf., Dr. Boris Nedelciuc*
5. Pyoderma gangrenosum – o adevărată provocare în managementul pacientului: caz clinic
*Dr. rezident Covaliov Iana-Maria
 Dr. Vasile Țăbârnă*

6. Lupus eritematos sistemic cu afectare cutaneo-mucoasă și hematologică asociat cu Tinea Capitis – caz clinic
Dr. rezident Rodica Tamazlîcari
Conf., Dr. Vasile Sturza
7. Caz de pitiriazis lichenoid cronic
Dr. rezident Mihaela Rotari
Prof., Dr. hab. Gheorghe Mușet
8. Eczema herpeticum, erupție variceliformă Kaposi – caz clinic
Dr. rezident Iulian Maximenco
Dr. Eugen Gorgos
9. Eritrodermia psoriazică la copii – prezentare de caz clinic
Dr. rezident Mihai Chirnicinii
Conf., Dr. Vasile Sturza
10. Lupusul eritematos cutanat subacut, tip eritem polimorf – caz clinic
Dr. rezident Gabriel Arapu
Conf., Dr. Mircea Bețiu

 PREPARATE NOI PENTRU TRATAREA INFECȚIILOR FUNGICE SISTEMICE

Bacinschi N., Spînosu G., Catcov C.

Universitatea de Stat de Medicină și Farmacie „Nicolae Testemițanu”, mun. Chișinău, Republica Moldova

Introducere

Infecțiile fungice sistemice (invazive) reprezintă o problemă medicală și de sănătate publică majoră în ultimele două decenii. S-a estimat că, la nivel global, 1-1,2 miliarde de persoane sunt afectate de fungi, cu aproximativ 1,5 milioane de decese anual. Factorii de mediu și socioeconomici, creșterea numărului pacienților imunocompromiși și a rezistenței la antifungice, precum și arsenalul limitat de preparate antimicotice pentru tratamentul infecțiilor fungice invazive necesită de urgență elaborarea de noi clase de antifungice cu proprietăți farmacocinetice, farmacodinamice și farmacotoxicologice avantajoase.

Scopul lucrării este de a evalua sursele literare privind strategiile noi aplicate în elaborarea și cercetarea clinică și experimentală a antimicoticelelor contemporane.

Materiale și metode

S-au selectat și analizat articole științifice din ultimii cinci ani referitoare la strategiile de elaborare, cercetarea experimentală și clinică a unor noi grupe de antimicotice.

Rezultate și discuții

Analiza surselor bibliografice a demonstrat un interes deosebit față de următoarele grupe și preparate antifungice: triazoli (opelconazol); tetrazoli (oteseconazol, quileconazol); echinocandine (rezafungina); orotomide (olorofim); peptide nucleozidice (nikkomicina Z); triterpenoide (ibrexafungerp); fosfonooximetileni (fosmanogepix); polioxine (polioxina A); macrolide (galbonolida); siderofori (VL-2397); arilamidine (ATI-2307); poliene semisintetice (BSG005) etc. Aceste grupe și preparate inovatoare s-au dovedit a avea ținte noi în celulele fungice, prin inhibarea următoarelor mecanisme: beta-D-glucan-sintazei (rezafungina, ibrexafungerp); chitin-sintazei (nikkomicina Z, polioxina A); dihidroorotat dehidrogenazei (olorofim); proteinei 1 al peretelui ancorat la glicozilfosfstidilinozitol (fosmanogepix); 14-alfa-demetilazei (oteseconazol, cvileconazol); lanțului respirator al mitocondriilor (arilamidina ATI-2307); sintezei sfinolipidelor (galbonolida); histon deacetilazelor (tricotostatina A, MGCD-290); calcineurinei (cromafungina); proteinei de șoc Hsp90 etc. Concomitent cu elaborarea unor noi grupe de preparate antimicotice, se dezvoltă și forme medicamentoase mai performante pentru: amfotericina B (conjugate lipidice, liposomi, emulsii, nanoparticule etc.); itraconazol (capsule dispersate pe matrice polimerice); terbinafină (soluție locală, lacuri etc.).

Concluzii

Elaborarea noilor grupe noi de antimicotice s-a bazat pe studiul aprofundat al componentelor structurale și metabolice ale fungilor, ceea ce a permis țintirea eficientă a peretelui celular, a membranei citoplasmatică, a mitocondriilor și a căilor de semnalizare intracelulară.

 NEW PREPARATIONS IN SYSTEMIC FUNGAL INFECTIONS

Bacinschi N., Spînosu G., Catcov C.

“Nicolae Testemițanu” State University of Medicine and Pharmacy, Chisinau municipality, Republic of Moldova

Introduction

Systemic (invasive) fungal infections have been a medical and public health problem for the past 2 decades. It has been estimated that globally 1-1,2 billion people are affected by fungi with about 1,5 million deaths annually. Environmental and socio-economic factors, an increase in the number of immunocompro-

mised patients and resistance to antifungals, as well as the limited arsenal of antifungal preparations for the treatment of invasive fungal infections urgently require the development of new classes of antifungals with advantageous pharmacokinetic, pharmacodynamic and pharmacotoxicological properties.

The **scope** is to evaluate the literature sources regarding new strategies applied in the development and both clinical and experimental research of contemporary antifungals.

Materials and methods

Scientific articles from the last 5 years were selected and analysed regarding the development strategies, and experimental and clinical research of some new groups of antimycotics.

Results and discussion

The analysis of bibliographic sources showed a special interest in the following antifungal groups and preparations: triazoles (opelconazole); tetrazoles (oteseconazole, quileconazole); echinocandins (rezafungin); orotomides (oloropfim); nucleoside peptides (nikkomycin Z); triterpenoids (ibrexafungerp); phosphonoxymethylenes (fosmanogepix); polyoxins (polyoxin A); macrolides (galbonolide); siderophores (VL-2397); arylamidines (ATI-2307); semi-synthetic polyenes (BSG005) etc. New groups and preparations have been shown to have new targets in fungal cells by inhibiting: beta-glucan synthase (rezafungin, ibrexafungerp); chitin-synthase (nikkomycin Z, polyoxin A); dihydroorotate dehydrogenase (holorofim); glycosylphosphatidylinositol anchored wall transfer protein 1 (fosmanogepix); 14-alpha-demethylase (oteseconazole, quileconazole); respiratory chain of mitochondria (arylamidine ATI-2307); sphingolipid synthesis (galbonolide); histone deacetylases (tricostatin A, MGCD-290); calcineurin (chromafungin); Hsp90 shock protein, etc. Simultaneously with development of new groups of antimycotic preparations, better performing medicinal forms are also being developed for amphotericin B (lipid conjugates, liposomes, emulsions, nanoparticles etc.); itraconazole (capsules dispersed on polymer matrices); terbinafine (topical solution, varnishes, etc.).

Conclusions

The development of new groups of antifungals was based on the in-depth study of the structural and metabolic components of fungi, which allowed them to target the cell wall, cytoplasmic membrane, mitochondria, and intracellular signalling pathways.



INCONTINENTIA PIGMENTI - PREZENTARE DE CAZ

Balmuş D.¹, Emeţ Iu.¹, Sturza V.¹, Rubanovici D.², Beţiu M.¹

¹Catedra de dermatovenerologie, Universitatea de Stat de Medicină și Farmacie „Nicolae Testemitanu”, mun. Chişinău, Republica Moldova

²Spitalul Clinic de Boli Infecţioase „Toma Ciorbă”, or. Codru, Republica Moldova

Introducere

Incontinentia pigmenti (IP) este o genodermatoză rară, X-lincată, dominantă, cauzată de o mutație în gena *IKBKG*, care activează NF-κB, un factor de transcripție implicat în reacțiile imune și inflamatorii, creșterea și apoptoza celulară. Prevalența bolii este de aproximativ 0,7/100000, fiind de obicei letală pentru genul masculin în timpul embriogenezei. Femeile supraviețuiesc datorită mozaicismului funcțional, rezultat din inactivarea selectivă a unui cromozom X prin lionizare.

Manifestările clinice cutanate ale IP sunt împărțite în patru stadii evolutive, care se pot intercala. Stadiul I (inflamator) se manifestă prin leziuni veziculo-buloase situate pe o bază eritematoasă. Stadiul II (verucos) se prezintă cu papule și plăci verucoase. Stadiul III (hiperpigmentat) se manifestă prin plăci gri, hiperpigmentate. Stadiul IV (hipopigmentat) se prezintă sub forma unor macule și plăci liniare, palide, lipsite de păr și glande sudoripare.

Scopul acestei lucrări este de a prezenta un caz rar de *Incontinentia pigmenti* diagnosticat tardiv la o pacientă de 13 ani, subliniind importanța recunoașterii precoce a simptomelor și necesitatea implementării unei strategii adecvate de diagnostic și management.

Prezentare de caz

Prezentăm cazul unei paciente în vârstă de 13 ani. Copilul este născut din a 3-a sarcină, a 2-a naștere la 40 de săptămâni, încadrându-se în intervalul normei criteriilor antropometrice. Imediat după naștere, copilul a dezvoltat o erupție veziculo-bulboasă, fiind spitalizat cu diagnosticul: „Dermatită buloasă. Eritrodermie toxică. Icter neonatal”. În pofida tratamentului administrat, leziunile nu au regresat.

Până la vârsta de 13 ani, pacienta a fost monitorizată de către medicul dermatolog și alergolog pentru diverse diagnostice: „Dermatită toxico-alergică”, „Dermatită buloasă. Eritrodermie toxică”, „Dermatită alergică refractară la tratament”, „Epidermoliză buloasă” și „Nevus epidermic verucos liniar”. Diagnosticul prezumtiv de *Incontinentia pigmenti* nu a figurat.

La momentul spitalizării, examenul fizic a evidențiat papule și plăci verucoase, bine delimitate, de culoare violacee, dispuse liniar pe gambe. La nivelul membrelor superioare și inferioare s-au observat macule lineare, palide, lipsite de fire de păr, pielea având un aspect atrofic. În unele locuri, s-au observat macule lineare unice, hiperpigmentate, de culoare violet-cenușie, având o distribuție de-a lungul liniilor Blaschko. La nivelul scalpului, în regiunea vertexului, existau focare de alopecie, pielea fiind palidă și atrofică. Unghiile de la mâini și de la picioare prezentau striții longitudinale.

Discuții

Diagnosticul de *Incontinentia pigmenti* a fost stabilit pe baza anamnezei și a tabloului clinic specific, folosind criteriile de diagnostic (Criterii majore: Erupție neonatală tipică sub formă de eritem și veziculo-bule; prezența papulelor verucoase de-a lungul liniilor Blaschko; leziuni hiperpigmentate de-a lungul liniilor Blaschko; leziuni liniare, atrofice, lipsite de par pe membrele superioare și inferioare, precum și alopecie cicatricială la nivel de vertex. Criterii minore: afectare ungueală).

Concluzii

Cazul prezentat se încadrează în categoria celor mai rare maladii cutanate congenitale, prezentând atât un interes clinic, cât și științific. Deși diagnosticul de *Incontinentia pigmenti* se bazează pe criteriile clinice majore și minore, această patologie nu a fost suspectată până la vârsta de 13 ani. Este necesară implementarea unei strategii de diagnostic și management adecvate, de la apariția primelor simptome la nou-născuții de sex feminin, fiind indispensabilă o urmărire pe termen lung a acestor copii.

Bibliografie

- Berlin AL, Paller AS, Chan LS. Incontinentia pigmenti: a review and update on the molecular basis of pathophysiology. *J Am Acad Dermatol.* 2002;47:169-87.
- Fusco F, Fimiani G, Tadini G, Michele D, Ursini MV. Clinical diagnosis of incontinentia pigmenti in a cohort of male patients. *J Am Acad Dermatol.* 2007;56:264-7.



INCONTINENTIA PIGMENTI – CASE REPORT

Balmus D.¹, Emet Iu.¹, Sturza V.¹, Rubanovici D.², Betiu M.¹

¹Department of Dermatovenerology, "Nicolae Testemitanu" State University of Medicine and Pharmacy, Chisinau municipality, Republic of Moldova

²Clinical Hospital of Infectious Diseases „Toma Ciorbă”, Codru, Republic of Moldova

Introduction

Incontinentia pigmenti (IP) is a rare, X-linked, dominant genodermatosis, caused by a mutation in *IKBKG* gene, which activates NF-κB, a transcription factor involved in immune and inflammatory reactions, cellular growth, and apoptosis. The prevalence of disease is approximately 0.7/100000, it is usually lethal in males during embryogenesis, and females survive due to functional mosaicism, resulting from selective inactivation of an X chromosome through lyonization.

Cutaneous manifestations of IP are divided into four evolutionary stages which can overlap. Stage I (Inflammatory) manifests with vesiculobullous lesions on an erythematous base. Stage II (Verrucous) expresses with warty papules and plaques. Stage III (Hyperpigmented) manifests as grey, hyperpigmented plaques. Stage IV (Hypopigmented) shows as pale, hairless linear patches and plaques devoid of sweat glands.

This study **aims** to present a rare case of Incontinentia Pigmenti diagnosed late in a 13-year-old patient, highlighting the importance of early recognition of symptoms and the need for an appropriate diagnostic and management strategy.

Case presentation

We present the case of a 13-year-old female patient. The baby is born from the 3rd pregnancy, 2nd birth within the normal range of anthropometric criteria. From the first days of life the child developed a vesiculobullous rash and was hospitalized with the diagnosis: "Bullous dermatitis. Toxic erythroderma. Neonatal jaundice", despite the treatment received, the lesions have not regressed. Until the age of 13, the patient was monitored by the dermatologist and allergist for: "Toxic-allergic dermatitis", "Bullous dermatitis. Toxic erythroderma", "Treatment-refractory allergic dermatitis", "Epidermolysis bullosa", "Linear verrucous epidermal nevus". The presumptive diagnosis of Incontinentia Pigmenti was not mentioned. At the time of physical examination, the patient was presented with warty papules and plaques, well defined, purple in color, in a linear distribution at the level of calves. At the level of arms and limbs, pale, atrophic, hairless linear patches were observed; in some places, single violet-gray hyperpigmented linear patches were seen with a distribution along the Blaschko lines. On the scalp, in the vertex region there were alopecia foci, the skin at this level was pale, and atrophic. Longitudinal striations were observed on the nails of the hands and feet.

Discussion

The diagnosis of Incontinentia Pigmenti was established on the basis of medical history and specific clinical picture using the diagnostic criteria (Major Criteria: Typical neonatal rash in the form of erythema and vesicular-bullae, presence of verrucous papules along the Blaschko lines; Hyperpigmented lesions along the Blaschko lines; Linear, atrophic, hairless lesions on the upper and lower limbs as well as scarring alopecia at the vertex. Minor criteria: nail dystrophy.)

Conclusion

This case is included in the category of the rarest congenital skin diseases, being of both clinical and scientific interest. Although the diagnosis of Incontinentia Pigmenti is based on major and minor clinical criteria, until the age of 13 years this pathology was not suspected. It is necessary to implement a diagnosis and management strategy, as soon as the first symptoms are observed in female neonates and long-term follow-up of children is essential.

References

1. Berlin AL, Paller AS, Chan LS. Incontinentia pigmenti: a review and update on the molecular basis of pathophysiology. *J Am Acad Dermatol.* 2002;47:169-87.
2. Fusco F, Fimiani G, Tadini G, Michele D, Ursini MV. Clinical diagnosis of incontinentia pigmenti in a cohort of male patients. *J Am Acad Dermatol.* 2007;56:264-7.



STEATOCYSTOMA MULTIPLEX ÎN ASOCIERE CU ARTRITA REUMATOIDĂ – CAZ CLINIC

Bețiu M., Tamazlicari R., Gogu V., Sturza V., Cornilov I., Proca O.

¹Universitatea de Stat de Medicină și Farmacie „Nicolae Testemițanu”, mun. Chișinău, Republica Moldova

²Spitalul de Dermatologie și Maladii Comunicabile, ~~Chisinau municipality, Republic of Moldova~~

Introducere

Steatocystoma multiplex (SM) este o afecțiune cutanată benignă, caracterizată prin formarea de chisturi la nivelul glandelor sebacee. Aceasta este o boală autozomal dominantă asociată cu mutația genei keratinei 17, dar sunt raportate și cazuri sporadice, ceea ce confirmă etiologia multifactorială a bolii. Cel mai des, SM afectează adulții și adolescenții, fiind rar întâlnit la copii și vârstnicii. În comparație cu femeile, bărbații suferă mai des de SM.

Formațiunile chistice apar preponderant în zonele unde glandele pilosebacee sunt bine dezvoltate. Cele mai frecvente localizări sunt la nivelul gâtului, pieptului, axilelor și toracelui, și mai rar la nivelul feței. Literatura de specialitate raportează asocierea SM cu keratoacantom, hidradenita supurativă, ihtioză și artrită reumatoidă.

Diagnosticul este în mare parte clinic, iar examenul histopatologic, fiind unul patognomonic, este util în confirmarea diagnosticului atunci când examenul clinic este incert. Sunt raportate mai multe opțiuni de

tratament, inclusiv excizia chirurgicală, laserul și retinoizii aromatici. Cu toate acestea, managementul pe termen lung rămâne o provocare terapeutică.

Studiu de caz prezintă manifestările clinice și managementul unui caz clinic concret.

Pacientul B.I. în vârstă de 48 de ani, a fost asistat în secția de dermatologie pentru leziuni cutanate diseminate la nivelul feței, pieptului și spatelui, însoțite de durere moderată, cu un debut de 5 ani. Din anamneză, se menționează că alți membri ai familiei nu prezentau leziuni similare.

Pacientul a fost diagnosticat cu artrită reumatoidă cu evoluție rapid progresivă și activitate înaltă, complicată cu miopatie, poliosteoartrită și osteoporoză. Pentru gestionarea acestor afecțiuni concomitente, pacientul administrează Metilprednisolon, Hidroxiclorochină, Leflunomidă sistemic și Taurină intraocular. La examinarea clinică, s-au observat leziuni nodulare de diferite dimensiuni, cu suprafață netedă și culoare roz-gălbuie, precum și leziuni chistice pe alocuri. Analizele de laborator au evidențiat valori crescute ale factorului reumatoid și leucocitoză. Examenul histopatologic a confirmat prezența chisturilor la nivelul dermului, cu proliferarea fibroasă adiacentă difuză.

Având în vedere comorbiditățile și contraindicațiile pentru retinoizii, s-a optat pentru excizia chirurgicală a leziunilor cutanate. Intervenția a condus la o evoluție favorabilă, iar pacientul a fost redirecționat pentru tratament ambulatoriu, inclusiv proceduri alternative de laser.

Discuții

SM este o afecțiune dermatologică benignă care poate avea un impact estetic și psihologic semnificativ, în special în cazurile cu localizare facială. Tehnicile convenționale de excizie și utilizarea de retinoizi aromatici sunt eficiente în gestionarea leziunilor multiple. Metodele alternative de tratament, cum ar fi laserul, ajută la minimizarea riscului de recurențe și cicatrici, îmbunătățind astfel atât eficacitatea tratamentului, cât și aspectul estetic al pacientului.

Concluzii

Particularitatea acestui caz constă în prezența unui caz sporadic de steatocystoma multiplex, inclusiv cu localizare facială, la un pacient cu comorbiditate reumatologică severă. Managementul leziunilor multiple a fost obținut prin asocierea metodei chirurgicale cu tratamentul laser.

Bibliografie

1. Vivas, A., Keri, J. (2014). Steatocystoma Multiplex. In: Zeichner, J. (eds) Acneiform Eruptions in Dermatology. Springer, New York, NY. https://doi.org/10.1007/978-1-4614-8344-1_47.
2. Sohn D, Chin TC, Fellner MJ. Multiple keratoacanthomas associated with steatocystoma multiplex and rheumatoid arthritis. A case report. Arch Dermatol. 1980 Aug;116(8):913-5. PMID: 7406520.
3. Manahel Mahmood Al Sabbagh, Steatocystoma multiplex: A review, Journal of Dermatology & Dermatologic Surgery, Volume 20, Issue 2, 2016, pages 91- 99, ISSN 2352-2410, <https://doi.org/10.1016/j.jdds.2016.02.001>



STEATOCYSTOMA MULTIPLEX ASSOCIATED WITH RHEUMATOID ARTHRITIS – A CASE REPORT

Bețiu M.¹, Tamazlicari R.¹, Gogu V.¹, Sturza V.¹, Cornilov I.², Proca O.²

¹"Nicolae Testemitanu" State University of Medicine and Pharmacy, Chisinau municipality, Republic of Moldova

²Hospital of Dermatology and Communicable Diseases

Introduction

Steatocystoma multiplex (MS) is a benign skin condition characterized by the formation of cysts in the sebaceous glands. It is an autosomal dominant condition associated with keratin 17 gene mutation, but sporadic cases are also reported, which confirms the multifactorial etiology of the disease. Adults and adolescents are more often affected, rarely children and the elderly. Compared to women, men suffer from MS more often. Cystic formations tend to appear in areas where the pilosebaceous glands are well-developed. The most common locations are on the neck, chest, axilla and chest, less often on the face. The specialized literature reports the association of MS with keratoacanthoma, hidradenitis suppurativa, ichthyosis, but also rheumatoid arthritis. The diagnosis is mostly clinical, and the histopathological examination, being a pathognomonic one, is useful in confirming the diagnosis when the clinical examination is uncertain. Seve-

ral treatment options are reported including surgical excision, laser, and aromatic retinoids, but long-term management remains a therapeutic challenge.

Case study presents the clinical manifestations and management of a specific clinical case. We present the case of patient B.I, 48 years old, assisted in the dermatology department for disseminated skin lesions on the face, chest and back accompanied by moderate pain with a 5-year onset. From the anamnesis, other family members didn't have similar lesions. From the comorbidities, rheumatoid arthritis with rapidly progressive evolution, high activity, complicated with myopathy, polyosteoarthritis and osteoporosis was determined. For the disease, the patient administered Methylprednisolone, Hydroxychloroquine, systemic Leflunomide and intraocular Taurine. Clinically were revealed nodular lesions of different sizes with a smooth pinkish-yellow surface, in some places cystic lesions. Paraclinically, were attested elevated values of the rheumatoid factor and leukocytosis. Histopathological examination confirmed cysts located in the dermis with diffuse peripheral fibrous proliferation. Taking into account the concomitant disease for which retinoids are contraindicated, the therapeutic option was surgical excision, which led to a favorable evolution of the skin process, the patient being redirected for alternative laser procedures.

Discussions

MS is a dermatological condition with aesthetic and psychological impact, especially the forms with facial localization. Conventional excision techniques, as well as retinoids, are effective in the presence of multiple lesions. The combination of alternative treatment methods such as laser minimizes the risk of recurrences and scars, thus increasing the effectiveness of the treatment and the aesthetic appearance of the patient.

Conclusion

The particularity of the case is the presence of a sporadic steatocystoma multiplex with facial involvement in a patient with severe rheumatological comorbidity. The management of multiple lesions was achieved by associating surgical and laser methods.

References

1. Vivas, A., Keri, J. (2014). Steatocystoma Multiplex. In: Zeichner, (eds) Acneiform Eruptions in Dermatology. Springer, New York, NY. https://doi.org/10.1007/978-1-4614-8344-1_47.
2. Sohn D, Chin TC, Fellner MJ. Multiple keratoacanthomas associated with steatocystoma multiplex and rheumatoid arthritis. A case report. Arch Dermatol. 1980 Aug;116(8):913-5. PMID: 7406520.
3. Manahel Mahmood Al Sabbagh, Steatocystoma multiplex: A review, Journal of Dermatology & Dermatologic Surgery, Volume 20, Issue 2, 2016, pages 91-99, ISSN 2352-2410, <https://doi.org/10.1016/j.jdds.2016.02.001>.



POIKILODERMIA VASCULARĂ ATROFICĂ PEDGES-CLEPAT CU PREZENTARE BENIGNĂ PROLONGATĂ ȘI LIPOMATOZĂ: PREZENTARE DE CAZ

Bețiu M., Covaliov I.-M., Țăbărnă V., Nedelciuc B., Sturza V.

Universitatea de Stat de Medicină și Farmacie „Nicolae Testemițanu”, mun. Chișinău, Republica Moldova

Introducere

Poikiloderma vasculare atrophicans (PVA) este o maladie rar întâlnită, care debutează de obicei la vârsta de 40-60 de ani [1], afectând predominant sexul masculin. Aceasta evoluează frecvent în asociere cu diverse genodermatoze și maladii autoimune și este considerată a fi un stadiu incipient al *Mycosis fungoides* (MF) sau al *MF poikilodermic* [2]. PVA, cunoscută anterior sub denumirea de *Parapsoriasis variegata*, se manifestă clinic prin leziuni hiper- și hipopigmentare dispuse într-un pattern reticular, telangiectazii și atrofie, însoțite de prurit moderat sau, în unele cazuri, nepruriginoase. Culoarea erupției poate varia de la roz-pal până la maro-închis. Examenul histopatologic relevă modificări poikilodermice, cu absența microabceselor Pautrier și a celulelor limfoide atipice. Tratamentul de primă linie include fototerapia UVB în bandă îngustă și corticosteroidii topici. În cazurile rezistente, se recomandă retinoizii de uz sistemic, interferon alfa.

Lipomatoza este o tulburare caracterizată prin prezența unor tumori benigne, nedureroase, încapsulate și mobile, localizate pe trunchi și membre, cu dimensiunea variind între 1->10 cm. Examenul histologic al lipoamelor arată adipocite mature, cu aspect normal. Tratamentul constă în excizia chirurgicală.

Scopul lucrării constă în prezentarea particularităților clinico-evolutive ale PVA.

Materiale și metode

Studiul de caz clinic de PVA vizează o pacientă de 62 de ani, care prezenta leziuni pe trunchi, membrele superioare, regiunea inghinală și un istoric al bolii de 35 de ani. Examenul clinic a evidențiat multiple plăci de culoare roșie-maronie, dispuse într-un pattern reticular, cu zone de atrofie circumscrise și multiple telangiectazii, predominant în regiunea glandelor mamare și inghinală. Pe trunchiul posterior s-a observat un pattern vascular figurat, cu zone de hiper- și hipopigmentație și insule mici circumscrise atrofice. De asemenea, au fost identificați multipli noduli de consistență moale, mobili, nedureroși, cu dimensiuni variind între 6-8 cm, localizați pe suprafețele flexorii și extensorii ale membrelor superioare. Examenul pe sisteme a indicat obezitate de gradul I și absența limfadenopatiei. Paraclinic: limfocitoză relativă; colesterol total, LDL colesterol - elevare ne semnificativă.

Examenul histopatologic (2004) a relevat degenerarea hidropică a celulelor bazale, infiltrat dens de celule limfoide, capilare dilatate și melanofagi unici în dermul superior, absența microabceselor Pautrier și a celulelor limfoide atipice.

Examenul histopatologic (2024), colorația HE: epiderm subțiat, papilele dermice șterse, keratinocite cu degenerescență vacuolară la nivelul joncțiunii dermo-epidermice, infiltrate limfohistiocitar difuz moderat în straturile superioare ale dermului, cu semne de exocitoză și melanofagi unici. Colorația PAS+Alcian blue a arătat o membrană bazală neîngroșată și absența mucinei la nivelul dermului. Modificările sunt sugestive pentru Poikiloderma vasculară atrofică. Tratamentul a inclus NB-UVB, topic - corticosteroizi de potență înaltă, cu o îmbunătățire a texturii pielii și o diminuare a intensității pruritului.

Concluzii

Constatările histopatologice au confirmat o progresie ne semnificativă a PVA, comparative cu datele biopsiei prelevate acum 20 de ani. În cazul prezentat, debutul precoce și stagnarea procesului patologic cutanat pe parcursul a 35 de ani sunt asociate cu un prognostic bun și indică evoluția benignă a bolii, în pofida absenței tratamentului specific pe parcursul anilor.

Bibliografie

1. Assaf C. Cutaneous Lymphoma. Fitzpatrick's Dermatology in General Medicine. 7th ed. New York, USA, 2008. pp. 2154-7.
2. Rapini, Ronald P.; Bologna. (2007). Dermatology: 2-Volume Set. ISBN 978-1-4160-2999-1.



POIKILODERMA VASCULARE ATROPHICANS PEDGES-CLEPAT WITH PROLONGED BENIGN PRESENTATION IN ASSOCIATION WITH LIPOMATOSIS: CASE REPORT

Betiu M.¹, Covaliov I.-M.¹, Tabarna V.¹, Nedelciuc B.¹, Sturza V.¹

¹ State University of Medicine and Pharmacy "Nicolae Testemitanu", Chisinau municipality, Republic of Moldova

Introduction

Poikiloderma vasculare atrophicans (PVA) is a rare disease, the onset is typically between 40 and 60 years of age ^[1], with a slight male predilection. It often develops in association with various genodermatoses, and autoimmune diseases and is considered to be an early stage of Mycosis fungoides (MF) or poikilodermic MF. ^[2] PVA, previously called Parapsoriasis variegata, manifests clinically by hyper-, hypopigmented lesions, arranged in a reticular pattern, telangiectasias, and atrophy, accompanied by moderate itching, in some cases is non-pruritic. The color of the rash can vary from pale pink to dark brown. The histopathological examination reveals poikilodermic changes with the absence of Pautrier microabscesses and atypical lymphoid cells. The first-line treatment is narrow-band UVB phototherapy, topical corticosteroids. In resistant cases, systemic retinoids, and interferon alfa, are indicated.

Lipomatosis- a disorder, characterized by the presence of benign, painless, encapsulated, mobile tumors located on the trunk, and limbs with a size of 1->10 cm. Histological examination of lipomas shows mature, normal-appearing adipocytes. Treatment: surgical excision.

The study's **aim** is the presentation of the clinical-evolutive features of Poikiloderma vasculare atrophicans.

Materials and methods

The clinical case study of PVA concerns a 62-year-old female patient with lesions on the trunk, upper limbs, and inguinal region, and a 35-year history of the disease. The clinical examination revealed multiple red-brown plaques, arranged in a reticular pattern with circumscribed areas of atrophy and multiple telangiectasias, predominantly in the pectoral and inguinal regions. On the back: vascular pattern with areas of

hyper-, hypopigmentation, and small circumscribed atrophic islands. Multiple soft, mobile, painless nodules, varying between 6-8 cm in size, located on the flexor and extensor surface of the upper limbs were noted. The general and systemic examinations determined that the patient was obese and had no lymphadenopathy. Laboratory investigations showed relative lymphocytosis; total cholesterol, and LDL cholesterol - insignificant increase. Histologic features (2004): degeneration of basal cells, dense infiltrate of lymphoid cells, dilated capillaries, a few melanophages in the upper dermis, no Pautrier's microabscess or atypical lymphoid cells. The histopathological examination (2024) - HE staining: thinned epidermis, blurred dermal papillae, at the level of the dermo-epidermal junction, keratinocytes with vacuolar degeneration are attested. In the upper layers of the dermis, moderately diffuse lymphohistiocytic infiltrate with signs of exocytosis and single melanophages. PAS+Alcian blue staining – basement membrane not thickened, absence of mucin at the level of the dermis. The histopathological changes correspond to the picture of atrophic Poikiloderma. Treatment included NB-UVB, and topical - high-potency corticosteroids with an improvement in skin texture and reduction of pruritus intensity.

Conclusions

Histopathological findings confirmed insignificant progression of PVA, considering the biopsy data taken 20 years ago. In the presented case, the early onset and stagnation of the skin pathological process during 35 years is associated with a good prognosis and denotes its benign evolution, although no specific treatments were performed during these years.

Bibliography

1. Assaf C, Sterry W. Cutaneous Lymphoma. Fitzpatrick's Dermatology in General Medicine. 7th ed. New York, USA: McGraw-Hill; 2008. pp. 2154–7.
2. Rapini, Ronald P.; Bologna, Jean L.; Jorizzo, Joseph L. (2007). Dermatology: 2-Volume Set. St. Louis: Mosby. ISBN 978-1-4160-2999-1.



LUPUS ERITEMATOS CUTANAT CRONIC, EPIDERMODISPLAZIE VERUCIFORMĂ LEWANDOWSKI-LUTZ – CAZ CLINIC

Cenușa A.¹, Bețiu M.¹, Gogu V.¹, Sturza V.¹, Proca O.², Cornilov I.²

¹ Catedra de dermatovenerologie, Universitatea de Stat de Medicină și Farmacie „Nicolae Testemițanu”, mun. Chișinău, Republica Moldova

² Spitalul de Dermatologie și Maladii Comunicabile, mun. Chișinău, Republica Moldova

Introducere

Lupusul eritematos discoid (LED) reprezintă cea mai comună formă de lupus eritematos cutanat cronic, constituind 80% din cazuri. Doar 1-2% dintre pacienții cu LED localizat progresează către lupus eritematos sistemic. Leziunile cutanate sunt cel mai frecvent localizate pe scalp, urechi, obraji, nas și buze, manifestându-se sub formă de plăci distructive cu proeminență foliculară [1].

Semnul Lewandowski-Lutz, cunoscut și sub denumirea de epidermodisplazie veruciformă, este o afecțiune genetică rară, caracterizată printr-o susceptibilitate crescută la infecții cu anumite tipuri de virusuri papiloma umane (HPV). Aceasta rezultă în leziuni cutanate asemănătoare verucilor, care pot disemina și au un aspect similar scoarței de copac. Afecțiunea este cauzată de mutații în genele EVER1 și EVER2 și se transmite autosomal recesiv.

Afecțiunile dermatologice pot prezenta o varietate de manifestări și pot fi asociate, reprezentând un domeniu complex și provocator al practicii medicale, evidențiind astfel complexitatea diagnosticului și managementului în asemenea cazuri [2].

Scopul lucrării constă în evidențierea importanței unei abordări holistice și personalizate în gestionarea cazurilor complexe de dermatoză, exemplificate prin combinația de lupus eritematos cutanat cronic, epidermodisplazie veruciformă Lewandowski-Lutz și tinea corporis. Prin analiza detaliată a prezentării clinice a pacientului, ne propunem să subliniem necesitatea unor investigații suplimentare și a unei colaborări strânse între specialiști, pentru a asigura un diagnostic precis și un tratament eficient, îmbunătățind astfel calitatea îngrijirii medicale oferite.

Prezentare de caz

Pacientul, un bărbat de 53 de ani, se prezintă cu plângeri de leziuni hipercheratozice la degetele mâinilor și picioarelor, unele dintre acestea prezentând ulceratii. Pe nas și pe scalp sunt prezente macule eritematoa-

se, cu telangiectazii pe un fundal atrofic. Examenul fizic a dezvăluit și alte leziuni pe brațul lateral și spate, sub formă de plăci ovalare indurate, de dimensiuni mari (d=9cm), elevate, circumscrise, cu halo violaceus. De asemenea, pe trunchi s-au observat leziuni diseminate sub formă de macule hipo-hiperpigmentare cu descumare furfuracee.

Istoricul maladiei durează de 10 ani, cu o evoluție trenantă. Examinările paraclinice au evidențiat niveluri crescute de proteină C reactivă, ASLO și VSH, precum și o cultură fungică pozitivă pentru *Pityrosporum orbiculare*. Biopsia cutanată a arătat modificări în concordanță cu diagnosticul de lupus eritematos discoid (dermatită vacuolară de interfață).

Pe baza datelor anamnestice și a examenului clinic și paraclinic s-a pus diagnosticul de lupus eritematos cutanat cronic discoid, epidermodisplazie veruciformă Lewandowski-Lutz și *Tinea corporis* (Pitiriasis versicolor).

Tratamentul a constat în administrarea de Prednisolon 5 mg, 8 pastile pe zi, cu reducerea treptată a dozei, Plaquenil 200mg, 2 pastile pe zi timp de 20 de zile, apoi 1 pastilă pe zi timp de 40 de zile și aplicarea topică de șampon cu Ketoconazol.

Discuții

Diagnosticul diferențial a inclus lupus eritematos cutanat cronic, lupus eritematos chilblain, epidermodisplazie veruciformă și pitiriasis versicolor diseminat. În așteptarea rezultatelor biopsiei, managementul a fost concentrat pe gestionarea simptomelor și a disconfortului pacientului. Tratamentul a inclus o abordare holistică, în vederea stabilirii unui diagnostic clar și a unui plan de tratament adecvat.

Concluzii

Cazurile complexe de dermatoză necesită o abordare individualizată și colaborarea strânsă între specialiști. Diagnosticul și managementul acestor afecțiuni pot fi dificile și pot necesita investigații suplimentare și o atenție deosebită la detalii. Prin înțelegerea profundă a simptomelor și a prezentării clinice a fiecărui caz, medicii pot oferi pacienților o îngrijire optimă și un tratament eficient.

Bibliografie

1. Hersh AO, Arkin LM, Prahalad S. Immunogenetics of cutaneous lupus erythematosus. *Curr Opin Pediatr.* 2016 Aug;28(4):470-5. doi:10.1097/MOP.0000000000000383. PMID: 27386968; PMCID: PMC4962329.
2. Bhutoria B, Shome K, Ghosh S, Bose K, Datta C, Bhattacharya S. Lewandowsky and lutz dysplasia: report of two cases in a family. *Indian J Dermatol.* 2011 Mar;56(2):190-3. doi:10.4103/0019-5154.80414. PMID: 21716545; PMCID: PMC3108519.



CHRONIC CUTANEOUS LUPUS ERYTHEMATOSUS, LEWANDOWSKI-LUTZ EPIDERMODYSPLASIA VERRUCIFORMIS – CASE STUDY

Cenusa A.¹, Betiu M.¹, Gogu V.¹, Sturza V.¹, Proca O.², Cornilov I.²

¹Department of Dermatovenerology, "Nicolae Testemitanu" State University of Medicine and Pharmacy, Chisinau municipality, Republic of Moldova

²Hospital of Dermatology and Communicable Diseases, Chisinau municipality, Republic of Moldova

Introduction

Discoid lupus erythematosus (DLE) is the most common form of chronic cutaneous lupus erythematosus (80%). Only 1-2% of patients with localized DLE progress to systemic lupus erythematosus. Cutaneous lesions are most commonly located on the scalp, ears, cheeks, nose, and lips, in the form of destructive plaques with follicular prominence [1]. Lewandowski-Lutz syndrome, also known as epidermodysplasia verruciformis, is a rare genetic condition characterized by an increased susceptibility to infections with certain types of human papillomavirus (HPV), resulting in wart-like skin lesions that can disseminate, resembling tree bark. The condition is caused by mutations in the EVER1 and EVER2 genes and is inherited in an autosomal recessive manner. Dermatological conditions can present a variety of manifestations and can be associated, representing a complex and challenging field of medical practice, highlighting the complexity of diagnosis and management in such cases [2].

Aim of this article is to highlight the importance of a holistic and personalized approach in managing complex dermatosis cases, exemplified by the combination of chronic cutaneous lupus erythematosus, Lewandowski-Lutz epidermodysplasia verruciformis, and tinea corporis. By analyzing the detailed clinical presentation of the patient,

we aim to underline the necessity for additional investigations and close collaboration between specialists to ensure an accurate diagnosis and effective treatment, thereby improving the quality of medical care provided.

Case Presentation

The patient, a 53-year-old male, presents with complaints of hyperkeratotic lesions on the fingers and toes, some with ulcerations, as well as erythematous macules with telangiectasias on an atrophic background on the nose and scalp. Physical examination also revealed other lesions on the lateral arm and back, in the form of large indurated oval plaques (9 cm in diameter), elevated, circumscribed, with a violaceous halo, as well as disseminated lesions on the trunk in the form of hypo-hyperpigmented macules with furfuraceous scaling. The disease history extends over 10 years, with a protracted course. Paraclinical findings showed elevated levels of C-reactive protein, ASLO, and ESR, as well as a positive fungal culture for *Pityrosporum orbiculare*. Skin biopsy revealed interface vacuolar dermatitis - consistent with the diagnosis of discoid lupus erythematosus. Based on anamnesis data, clinical examination, and paraclinical findings, the diagnosis was chronic discoid cutaneous lupus erythematosus, Lewandowski-Lutz epidermodysplasia verruciformis, and tinea corporis - pityriasis versicolor. Treatment consisted of Prednisolone 5 mg, 8 tablets/day, with subsequent gradual dose reduction, Plaquenil 200 mg, 2 tablets/day for 20 days, then 1 tablet/day for 40 days, and topical Ketoconazole shampoo.

Discussion

Differential diagnoses included chronic cutaneous lupus erythematosus, chilblain lupus erythematosus, epidermodysplasia verruciformis, and disseminated pityriasis versicolor. While awaiting biopsy results, management focused on symptom control and patient comfort. The treatment involved a holistic approach aimed at establishing a clear diagnosis and an appropriate treatment plan.

Conclusion

Complex cases of dermatosis require an individualized approach and close collaboration between specialists. Diagnosis and management of these conditions can be challenging and may necessitate additional investigations and attention to detail. Through a thorough understanding of the symptoms and clinical presentation of each case, physicians can provide optimal care and effective treatment for patients.

References:

1. Hersh AO, Arkin LM, Prahalad S. Immunogenetics of cutaneous lupus erythematosus. *Curr Opin Pediatr.* 2016 Aug;28(4):470-5. doi: 10.1097/MOP.0000000000000383. PMID: 27386968; PMCID: PMC4962329.
2. Bhutoria B, Shome K, Ghosh S, Bose K, Datta C, Bhattacharya S. Lewandowsky and Lutz dysplasia: report of two cases in a family. *Indian J Dermatol.* 2011 Mar;56(2):190-3. doi: 10.4103/0019-5154.80414. PMID: 21716545; PMCID: PMC3108519.



ERITRODERMIA PSORIAZICĂ LA COPII – STUDIU DE CAZ CLINIC

Chirnicini M., Emeț Iu., Sturza V., Bețiu M.

Catedra de dermatovenerologie, Universitatea de Stat de Medicină și Farmacie „Nicolae Testemițanu”, mun. Chișinău, Republica Moldova

Introducere

Eritrodermia psoriazică (EP) la copii este o formă rară și severă a psoriazisului, indusă de diverși factori declanșatori sau de tratamente topice iritative. Incidența EP la copii este de 0,11%, reprezentând 1,4% din cazurile de psoriazis la această grupă de vârstă [1]. Conform datelor din literatura de specialitate, rata de mortalitate în rândul pacienților cu EP este de 9-15% [2].

Clinic, EP se manifestă prin eritem generalizat și descuamare în lambouri, afectând 75-90% din suprafața corporală (BSA). Din cauza implicării cutanate extinse, pacienții cu EP pot prezenta modificări sistemice cum ar fi: prurit, febră, frisoane, astenie, deshidratare, limfadenopatie și artralгии. Diagnosticul EP se bazează pe manifestările clinice, indicii PASI și BSA, și examenul histopatologic.

Scopul acestui studiu este de a prezenta particularitățile clinice și de conduită ale EP la copii.

Studiu de caz

Pacientul este un băiat de 11 ani, spitalizat în secția de Dermatologie Copii, cu acuze de leziuni cutanate generalizate la nivelul scalpului, feței, trunchiului, membrelor superioare și inferioare, însoțite de senzație de arsură și durere, care se intensificau la atingere. Debutul simptomatologiei datează din luna februarie

2023, în contextul unui tratament pentru otită medie și al unui stres psihoemoțional. Primele erupții eritemato-scuamoase au apărut la nivelul palmelor și plantelor. Medicul dermatolog a prescris vitaminoterapie, hiposensibilizante, antihistaminice, antimicotice și corticosteroizi topici cu efect moderat în dinamică.

Ulterior, procesul cutanat a avansat, leziunile au diseminat pe întregul tegument, însoțite de intensificarea senzațiilor subiective și stări de subfebrilitate. Pacientul a fost spitalizat în secția Terapie Intensivă pentru pneumonie intrahilară pe stânga, evoluție severă, pleurezie asociată cu eritrodermie psoriazică. Tratamentul administrat a inclus Cefotaxim, Ceftriaxon, Clemastin, Dexametazon, Prednisolon și unguent Hidrocortizon.

După 7 zile de la finalizarea tratamentului cu Prednisolon, pacientul a prezentat un eritem generalizat (efect rebound), motiv pentru care a fost internat în Clinica Dermatologică pentru asistență specializată. Examenul fizic a arătat: eritem generalizat difuz, pastozitate extinsă a tegumentului (edemare), descuamare pe alocuri în lambouri (pe față și palmoplantar), pe restul tegumentului descuamare lamelară abundentă, BSA 90%, triadă psoriazică pozitivă, eritem și scuame detașabile pe scalp, precum și piting unghial al degetelor mâinii.

Inițial, tratamentul prin detoxifiere cu Tiosulfat de sodiu, soluție Acid ascorbic și creme emoliente a condus la o ușoară ameliorarea clinică. Totuși, în scurt timp procesul cutanat s-a agravat, iar pacientul a fost redirectionat la reumatologiei pediatri. Aceștia au administrat sistemic sol. Golimumab subcutanat conform schemei de tratament, cu un impact clinic nesemnificativ, PASI reducându-se cu doar 25%. Tratamentul cu Golimumab s-a asociat cu apariția de *Malassezia-Pityriasis amiantacea*.

Discuții

Conform unui studiu medical efectuat, tratamentul biologic cu Golimumab la un pacient adult cu EP a prezentat un răspuns clinic rapid și semnificativ, fiind asociat cu un profil de siguranță excelent [2]. Totuși, alți autori au observat că EP este adesea rezistentă la terapia biologică contemporană [3].

Tratamentul modern al EP include utilizarea agenților anti-TNF, cum ar fi Infliximab și Etanercept, care, pentru o eficacitate mai bună, sunt combinați cu agenții imunosupresori tradiționali [4]. De asemenea, pot fi utilizați și anti-IL 12/23 (Ustekinumab) și anti-IL 17 (Secukinumab, Ixekizumab, Brodalumab) ca monoterapie, datorită eficacității lor superioare, constituind astfel și opțiuni de primă linie [4].

Concluzii

EP este o variantă gravă și invalidantă a psoriazisului, care prezintă numeroase provocări clinice și de tratament. Particularitatea clinică a prezentului caz constă în manifestarea procesului cutanat printr-un eritem generalizat și nu printr-un aspect infiltrativ, remarcat mai des la adulți. Tratamentul detoxifiant, anti-inflamator și biologic cu Golimumab nu a condus la rezultate evidente. Având în vedere mortalitatea înaltă asociată cu EP, această afecțiune reprezintă o urgență în practica dermatologică.

Bibliografie

1. Patil, Jayashree Dinkar; Chaudhary, Shyam Sundar; Rani, Neha; Mishra, Anup Kumar. Follicular psoriasis causing erythroderma in a child. *Indian J Dermatol.* 2014 Jan-Mar;5(1):p 63-65. doi: 10.4103/2229-5178.126036. PMID: 24616860.
2. Won-Ku Lee, Gun-Wook Kim, Hyun-Ho Cho, Won-Jeong Kim, Je-Ho Mun, Margaret Song, Hoon-Soo Kim, Hyun-Chang Ko, Moon-Bum Kim, and Byung-Soo Kim. Erythrodermic Psoriasis Treated with Golimumab: A Case Report. *Ann Dermatol.* 2015 Aug;27(4):446-449. doi: 10.5021/ad.2015.27.4.446.
3. Xujun Lu, Wenge Wang. Treatment of Erythrodermic Psoriasis in Children with Secukinumab: A Case Report. 2023 Jul 29. doi: 10.2147/CCID.S420812. PMID: 37539023.
4. Yang Lo, Tsen-Fang Tsai. Updates on the Treatment of Erythrodermic Psoriasis. 2021 9 July. doi: 10.2147/PTT.S288345. PMID: 34136373.



PSORIATIC ERYTHRODERMA IN CHILDREN – CLINICAL CASE PRESENTATION

Chirnicinii M., Emet Iu., Sturza V., Betiu M.

Department of Dermatovenerology, "Nicolae Testemitanu" State University of Medicine and Pharmacy, Chisinau municipality, Republic of Moldova

Introduction

Erythrodermic psoriasis (EP) in children is a rare and severe form of psoriasis, induced by various triggers or topical irritative treatment. The incidence of EP in children is 0.11%, representing 1.4% of psoriasis cases in children [1]. According to literature data, the mortality rate among patients with EP is 9-15% [2]. Clinically it

is manifested by generalized erythema and flap desquamation, affecting 75-90% of the body surface (BSA). Due to extensive skin involvement, EP patients may experience systemic changes such as pruritus, fever, chills, asthenia, dehydration, lymphadenopathy, and arthralgia. Diagnosis includes clinical manifestations, PASI and BSA indices, and histopathological examination.

This study **aims** to present the clinical and behavioral features of PE in children.

Case presentation

We present the case of a patient, boy, age 11, hospitalized in the Department of Children's Dermatology, with the complaints: generalized skin lesions on the scalp, face, trunk, upper and lower limbs, accompanied by burning sensation and pain, which were accentuated when touched. The anamnesis dates back to February 2023, regarding the treatment of otitis media and a psychoemotional stress, the first erythematous-squamous eruptions appeared on the palms and plants. The dermatologist indicated vitaminotherapy, hyposensibilizing and antihistamines, as well as antimycotics, topical corticosteroids with moderate effect in dynamics. Subsequently, the cutaneous process advanced, the lesions disseminated to the entire skin, with the intensification of subjective sensations and subfebrility states, which is why the child was hospitalized in the Intensive Care Unit for intrahilar pneumonia on the left, severe evolution, pleurisy associated with psoriatic erythroderma, where he received treatment with Cefotaxim, Ceftriaxone, Clemastin, Dexametazone, Prednisolone, ointment Hydrocortisone. 7 days after finishing treatment with Prednisolone the child presented generalized erythema (rebound effect), which is why he was admitted to the Dermatological Clinic for specialized assistance. Physical examination: diffuse generalized erythema, extensive pastosity of the skin (edema), desquamation in places in flaps (on the face and palmoplantar), on the rest of the skin abundant lamellar desquamation, BSA 90%. Positive psoriatic triad. The skin of the scalp showed erythema and detachable scales. The dermatological status also included nail pitting of the fingers of the hand. Treatment by detoxification with sodium thiosulfate, ascorbic acid solution, topical emollient creams, led to slight clinical improvement. In a short time, the skin process worsened, the decision was made to refer the patient to pediatric rheumatologists, who administered systemic sol. Golimumab subcutaneously, according to the treatment scheme, leading to insignificant clinical impact, PASI was reduced by 25%. Golimumab treatment has been associated with *Malassezia-Pityriasis amiantacea*.

Discussion

According to a medical study, biological treatment with Golimumab in an adult patient with EP showed a rapid and significant clinical response, being associated with an excellent safety profile [2]. As per to some authors, EP is often resistant to contemporary biological therapy [3]. Modern treatment of EP includes the use of anti-TNF agents such as infliximab, and etanercept, which for better efficacy are combined with traditional immunosuppressive agents [4]. Anti-IL 12/23 (Ustekinumab) and anti-IL 17 (Secukinumab, Ixekizumab, Brodalumab) can also be used as monotherapy, due to their superior efficacy, also constituting a first-line option [4].

Conclusions

EP is a severe and disabling variant of psoriasis that presents numerous clinical and treatment challenges. The clinical particularity of the present case consists in the manifestation of the skin process through a generalized erythema and not an infiltrative aspect, noted more often in adults. Detoxification, anti-inflammatory and biological treatment with Golimumab did not lead to any obvious results. Considering the high mortality with which EP can be associated, it represents an emergency in dermatological practice.

References

1. Patil, Jayashree Dinkar; Chaudhary, Shyam Sundar; Rani, Neha; Mishra, Anup Kumar. Follicular psoriasis causing erythroderma in a child. *Indian J Dermatol.* 2014 Jan-Mar;5(1):p 63-65. doi: 10.4103/2229-5178.126036. PMID: 24616860.
2. Won-Ku Lee, Gun-Wook Kim, Hyun-Ho Cho, Won-Jeong Kim, Je-Ho Mun, Margaret Song, Hoon-Soo Kim, Hyun-Chang Ko, Moon-Bum Kim, and Byung-Soo Kim. Erythrodermic Psoriasis Treated with Golimumab: A Case Report. *Ann Dermatol.* 2015 Aug;27(4):446-449. doi: 10.5021/ad.2015.27.4.446.
3. Xujun Lu, Wenge Wang. Treatment of Erythrodermic Psoriasis in Children with Secukinumab: A Case Report. 2023 Jul 29. doi: 10.2147/CCID.S420812. PMID: 37539023.
4. Yang Lo, Tsen-Fang Tsai. Updates on the Treatment of Erythrodermic Psoriasis. 2021 9 July. doi: 10.2147/PTT.S288345. PMID: 34136373.

MILIARIA CRISTALINA ÎN CURSUL UNEI HIPOTIROIDII SEVERE – CAZ CLINIC

Clipii O.^{1,2}, Cebotari I.², Porcereanu N.², Alexa Z.²

¹Departamentul de Endocrinologie, Universitatea de Stat de Medicină și Farmacie „Nicolae Testemițanu”, mun. Chișinău, Republica Moldova

²Spitalul Clinic Republican „Timofei Moșneaga”, Clinica de Endocrinologie, mun. Chișinău, Republica Moldova

Introducere

Miliaria reprezintă un grup de patologii caracterizate prin erupții cutanate eterogene, cauzate de blocarea canalelor sudoripare, ceea ce duce la scurgerea transpirației ecrine în epidermă sau dermă. Există trei tipuri de bază de miliaria, în funcție de adâncimea la care se produce obstrucția canalului sudoripar: *miliaria cristalina*, *rubra* și *profunda*. În *miliaria cristalina*, obstrucția ductală este cea mai superficială, având loc în stratul cornos. Din punct de vedere clinic, această formă a bolii produce vezicule minuscule, fragile, limpezi. Factorii care pot determina apariția *miliariei cristaline* includ imaturitatea ducturilor ecrine, acoperirea ocluzivă a pielii (plasturi), haine din material sintetic, condiții calde și umede, lipsa aclimatizării, febra înaltă, tipul 1 de pseudohipoaldosteronism și expunerea la razele UV. De asemenea, în literatura medicală sunt descrise câteva cazuri de apariție a *miliariei cristaline* pe fundalul hipotiroidiei severe la copii. Hormonii tiroidieni sunt reglatori importanți ai homeostaziei epidermale. În cazurile de hipotiroidism, pielea devine aspră și acoperită cu scuame fine, în special pe extremități, iar efectul asupra glandelor sudoripare este reducerea transpirației și apariția xerozei. Examenul histologic va evidenția subțierea epidermei și hiperkeratoză.

Scopul lucrării este de a examina tabloul cutanat al *miliariei cristaline*, o dermatoză asociate disfuncției tiroidiene.

Caz clinic

Prezentăm un caz de *miliaria cristalina* apărută la o pacientă în vârstă de 25 de ani cu sindrom Down, internată în clinica de endocrinologie din cauza unei hipotiroidii severe primar depistate, decompensate, cu mixedem sever și poliserozită (efuziune cardiacă, pleurezie și ascită). În a zecea zi de tratament în clinică au apărut erupții sub formă de vezicule superficiale, semitransparente, de dimensiuni de 1-2 mm în diametru, asemănătoare cu „picături de ploaie”, nepruriginoase. Elementele erau diseminate preponderent în regiunea trunchiului, gâtului, abdomenului și mai puțin la nivelul coapselor, fără semne inflamatorii ale tegumentelor adiacente, pacienta fiind afebrilă. Erupțiile cutanate s-au rezolvat spontan la a 3-a zi de la debut, fără o intervenție medicală specifică, cu restabilirea aspectului inițial al tegumentelor implicate.

Discuții

Apariția *miliariei cristaline* la 10 zile de tratament poate fi interpretată drept o consecință a deficitului hormonal îndelungat, dar și ca un rezultat a terapiei de substituție și reapariția efectului de stimulare a transpirației a hormonilor tiroidieni după o perioadă lungă de hipotiroidism decompensat. În literatură sunt descrise cazuri de miliaria pe fundalul hipotiroidismului la copii, însă aceasta practic nu se descrie la adulți cu această patologie.

Concluzii

Deficitul de hormoni tiroidieni, care sunt nemijlocit implicați în homeostazia epidermală, poate cauza manifestări cutanate, cum este *miliaria cristalina* în cazul prezentat, prin acțiuni directe sau indirecte asupra pielii. *Miliaria cristalina* reprezintă o patologie rară, benignă, autolimitantă, care se rezolvă de sine stătător fără intervenție medicală specifică.

MILIARIA CRISTALINA IN THE COURSE OF SEVERE HYPOTHYROIDISM: A CASE REPORT

Clipii O.^{1,2}, Cebotari I.², Porcereanu N.², Alexa Z.²

¹Endocrinology Department, „Nicolae Testemițanu” State University of Medicine and Pharmacy, Chisinau municipality, Republic of Moldova

²Endocrinology Clinic, „Timofei Mosneaga” Republican Hospital, Chisinau municipality, Republic of Moldova

Introduction

Miliaria represent a group of pathologies, characterized by heterogeneous skin eruptions, determined by the blocking of sweat ducts, resulting in the leakage of eccrine sweat into the epidermis or dermis. We note 3 basic types of miliaria, depending on the depth at which the obstruction of the sweat duct occurred: miliaria crystallina, rubra and profunda. In miliaria cristallina, the ductal obstruction is most superficial, occurring in the stratum corneum. Clinically, this type of miliaria is characterised by tiny, fragile, clear vesicles. The following factors can cause miliaria crystallina: immaturity of the eccrine ducts, occlusive skin covering (patches), synthetic material clothing, hot and humid conditions, lack of acclimatization, high fever, type 1 pseudohypoaldosteronism, UV rays. Also, in the medical literature, several cases of the appearance of miliaria crystallina on the background of severe hypothyroidism in children are described. Thyroid hormones are important regulators of epidermal homeostasis. In cases of hypothyroidism, the skin becomes rough and covered with fine scales and the effect on the sweat glands is by reducing seating and causing xerosis. Histological examination will reveal thinning of the epidermis and hyperkeratosis.

Objective

To examine the cutaneous presentation of miliaria crystallina - a dermatosis associated with thyroid dysfunction.

Case report

We present a case of crystalline miliaria in a 25-year-old patient with Down syndrome, admitted to the endocrinology department due to decompensated hypothyroidism, associated with severe myxedema and polyserositis: cardiac effusion, pleurisy and ascites. On the 10th day of treatment in the clinic, eruptions appeared in the form of superficial, semi-transparent vesicles, 1-2 mm in diameter, similar to „raindrops”, non-pruritic. The elements were mainly disseminated in the region of the trunk, neck, abdomen and less in the thighs, without inflammatory signs of the adjacent teguments, the patient being afebrile. The rashes resolved spontaneously on the 3rd day after the onset, without specific medical intervention, with the restoration of the initial appearance of the involved integuments.

Discussions

The appearance of miliaria crystallina after 10 days of treatment can be interpreted as a consequence of long-term hormonal deficiency, but also as a consequence of substitution therapy and the reappearance of the sweat-stimulating effect of thyroid hormones after a long period of decompensated hypothyroidism. Cases of miliaria due to hypothyroidism in children are described in the literature, but this is practically not described in adults with this pathology.

Conclusions

The deficiency of thyroid hormones that are directly involved in epidermal homeostasis can cause skin manifestations, such as miliaria crystallina in our case, through direct or indirect actions on the skin. Miliaria crystallina is a rare, benign, self-limiting pathology that resolves itself without specific medical intervention.

FOLOSIREA PE TERMEN LUNG A CORTICOSTEROIZILOR SISTEMICI LA UN PACIENT CU PSORIAZIS VULGAR – PREZENTARE DE CAZ CLINIC

Cornilov I.¹, Proca O.¹, Bețiu M.², Gogu V.²

¹IMSP Spitalul clinic de Boli infecțioase „Toma Giorba”, mun. Chișinău, Republica Moldova

²Universitatea de Stat de Medicină și Farmacie „Nicolae Testemițanu”, mun. Chișinău, Republica Moldova

Introducere

Corticosteroidii (CS) sunt medicamente utilizate pe larg în medicină [1]. Datorită efectelor lor antiinflamatorii și imunosupresoare, aceștia sunt administrați în tratamentul multor dermatoze responsive la steroizi, inclusiv psoriazisul. CS topici reprezintă unul dintre cele mai comune tratamente topice pentru psoriazis[2]. Cu toate acestea, utilizarea CS sistemici în tratamentul psoriazisului nu este recomandată de manualele și

de ghidurile dermatologice din cauza riscului de agravare a bolii după reducerea sau retragerea dozei [3]. În pofida acestei recomandări, CS sunt frecvent prescriși pentru pacienți cu psoriazis [4].

Scopul

Reevaluarea paradigmei conform căreia CS sistemici sunt contraindicați în tratamentul psoriazisului, pe marginea unui caz clinic.

Caz clinic

Prezentăm cazul pacientului G.I., în vârstă de 56 de ani, care prezenta leziuni cutanate diseminate la nivelul feței, trunchiului și membrelor, precum și dureri articulare la nivelul coatelor, mâinilor, șoldurilor și genunchilor. Pacientul este diagnosticat cu psoriazis vulgar, forma numulară, de 18 ani. Inițial, boala avea o evoluție ușoară, cu o arie de afectare cutanată care nu depășea 3%. Sub acțiunea tratamentului săptămânal cu sol. Flosteron 7mg/1ml i/m, aplicat de sine stătător în decurs de 15 ani, pacientul a observat scăderea treptată a efectului terapeutic cu agravarea evolutivă a psoriazisului.

Statut dermatologic: la nivelul trunchiului, membrelor superioare și inferioare se observă multiple papule numulare și lenticulare bine delimitate, de culoare roșie, acoperite de scuame albe-sidefii care se detașează ușor. Triada psoriazică este pozitivă. Onicodistrofia se manifestă prin colorația gălbuie a lamei unghiale, piting și striții longitudinale. La nivelul feței, toracelui și membrelor sunt prezente semne de sindrom Cushing post medicamentos, caracterizat prin: față de lună plină, ceafă de bizon, vergeturi, atrofii cutanate, obezitate tip superior, pe alocuri hematoame cauzate de fragilitatea vaselor și telangiectazii. Diagnosticul stabilit a fost psoriazis vulgar, forma numulară, cu evoluție severă și aria de afectare cutanată mai mare de 10%. Investigațiile paraclinice au relevat: nivelul de cortisol - 0.95 (norma 5,1-17 ug/dL). Rx șoldului: Coxartroza bilaterală, pe dreapta gr. I, pe stângă - gr. II, osteoporoza. A fost indicat tratament cu CS topici, fototerapie și citostatici sistemici (sol. Metotrexat 15 mg/săptămânal), însă fără ameliorare semnificativă.

Discuții

Utilizarea prelungită și necontrolată a CS poate cauza numeroase efecte adverse, atât la nivel cutanat, cât și sistemic. Administrarea CS sistemici la pacienții cu psoriazis vulgar este contraindicată, deoarece poate agrava evoluția procesului cutanat, transformând formele ușoare de psoriazis în forme severe, cum ar fi psoriazisul pustulos și eritrodermia. Totodată, se observă reducerea eficacității metodelor standard de tratament pentru psoriazis.

Concluzii

Acest studiu susține paradigma existentă, conform căreia CS sistemici sunt contraindicați în tratamentul psoriazisului vulgar.

Bibliografie

1. Kraft, M., Soost, S., Worm, M. (2020). Topical and Systemic Corticosteroids. In: *John, S., Johansen, J., Rustemeyer, T., Elsner, P., Maibach, H.* (eds) *Kanerva's Occupational Dermatology*. Springer, Cham. https://doi.org/10.1007/978-3-319-68617-2_92
2. James Q Del Rosso. Topical Corticosteroid Therapy for Psoriasis-A Review of Clobetasol Propionate 0.025% Cream and the Clinical Relevance of Penetration Modification. *Clin Aesthet Dermatol*, 2020 Feb;13(2):22-29. Epub 2020 Feb 1.
3. Kresch M., Weingarten M., Guenin S., et al. Risk of rebound psoriasis flare from systemic corticosteroid use in patients with psoriasis: a retrospective cohort study. Preprint. Posted online December 17, 2022. *J Am Acad Dermatol*. 2022.
4. Al-Dabagh A. Al-Dabagh R. Davis S.A. et al. Systemic corticosteroids are frequently prescribed for psoriasis. *J Cutan Med Surg*. 2014; 18: 195-199.



LONG-TERM USE OF SYSTEMIC CORTICOSTEROIDS IN A PATIENT WITH PSORIASIS VULGARIS - CLINICAL CASE REPORT

Cornilov I.¹, Proca O.¹, Bețiu M.², Gogu V.²

¹Clinical Hospital for Infectious Diseases "Toma Ciorbă", Codru, Republic of Moldova

²Department of Dermatovenerology, „Nicolae Testemițanu” State University of Medicine and Pharmacy, Chisinau municipality, Republic of Moldova

Introduction

Corticosteroids (CS) are drugs widely used in medicine [1]. Due to its anti-inflammatory and immunosuppressive effects, they are administered in the treatment of many steroid-responsive dermatoses, including

psoriasis. Topical CS are one of the most common topical treatments for psoriasis [2]. At the same time, the use of systemic CS in the treatment of psoriasis is not recommended by dermatological manuals and guidelines because of the risk of worsening the disease after reducing or withdrawing the dose [3]. However, despite this recommendation, CS are frequently prescribed to these patients [4].

Objective of the study

Reevaluation of the paradigm according to which systemic CS are contraindicated in the treatment of psoriasis, based on one clinical case.

Clinical case

The case of a male patient 56 year-old, with widespread skin lesions on the face, trunk and limbs, joint pain in the elbows, hands, hips and knees. He is considered sick with psoriasis vulgaris, the nummular form, for 18 years. Initially, the process had a mild evolution, where the area of skin damage did not exceed 3%. Under the action of weekly treatment with sol.Flosteron 7mg/1ml i/m, applied independently over 15 years, the patient noticed the gradual decrease of the therapeutic effect with the progressive worsening of psoriasis. Dermatological status: At the level of the trunk, upper and lower limbs, there are multiple well-defined nummular and lenticular papules, red in color, covered by pearly-white scales, which detach easily. Positive psoriatic triad. Onychodystrophy is manifested by the yellowish coloring of the nail plate, pitting and longitudinal striations. On the face, chest and limbs, signs of post-medicated Cushing's syndrome characterized by: full moon face, buffalo hump, stretch marks, skin atrophy, upper type obesity, in some places hematomas caused by vessel fragility, telangiectasias. The established diagnosis was Psoriasis vulgaris, the nummular form, with severe evolution, with the area of skin damage greater than 10%. Paraclinical investigations: Cortisol level- 0.95 (norm 5.1- 17 ug/dL). X-ray of the hip: Bilateral coxarthrosis, on the right gr.I, on the left - gr. II, osteoporosis. Treatment with topical CS, phototherapy and systemic cytostatics (sol. Methotrexate 15 mg/week) was indicated, but without significant improvement.

Discussions

Uncontrolled long-term use of CS leads to multiple adverse effects, both cutaneous and systemic. Systemic CS are contraindicated in patients with psoriasis vulgaris, because they can worsen the evolution of the skin process, with the transformation of mild forms of psoriasis into severe forms, such as pustular psoriasis and erythroderma. At the same time, there is a delay in the expected effect from standard psoriasis treatment methods.

Conclusions

In this study we agree with the old paradigm that systemic CS are contraindicated in the treatment of psoriasis vulgaris.

References:

1. Kraft, M., Soost, S., Worm, M. (2020). Topical and Systemic Corticosteroids. In: John, S., Johansen, J., Rustemeyer, T., Elsner, P., Maibach, H. (eds) *Kanerva's Occupational Dermatology*. Springer, Cham. https://doi.org/10.1007/978-3-319-68617-2_92.
2. James Q Del Rosso. Topical Corticosteroid Therapy for Psoriasis-A Review of Clobetasol Propionate 0.025% Cream and the Clinical Relevance of Penetration Modification. *Clin Aesthet Dermatol*, 2020 Feb;13(2):22-29. Epub 2020 Feb 1.
3. Kresch M., Weingarten M., Guenin S., et al. Risk of rebound psoriasis flare from systemic corticosteroid use in patients with psoriasis: a retrospective cohort study. Preprint. Posted online December 17, 2022. *J Am Acad Dermatol*. 2022;
4. Al-Dabagh A. Al-Dabagh R. Davis S.A. et al. Systemic corticosteroids are frequently prescribed for psoriasis. *J Cutan Med Surg*. 2014; 18: 195-199



MANIFESTĂRI CUTANATE ALE PROCESELOR NEOPLAZICE HEMATOLOGICE CU EVOLUȚIE NEFAVORABILĂ

Cornilov I.¹, Proca O.¹, Bețiu M.², Gogu V.²

¹Spitalul Clinic de Boli Infecțioase „Toma Ciorbă”, or. Codru, Republica Moldova

²Catedra de dermatovenerologie, Universitatea de Stat de Medicină și Farmacie „Nicolae Testemițanu”, mun. Chișinău, Republica Moldova

Introducere

Cancerle hematologice se împart în limfoame, leucemii și mielom. Printre cele mai agresive forme de cancer hematologic se numără limfomul cu celule mari anaplastice (ALCL) [1] și leucemia acută mieloblastică [3]. Limfomul cutanat cu celule mari anaplastice (PC-ALCL) este un subtip de ALCL cu celule T din categoria limfoamelor non-Hodgkin (LNH), caracterizat prin prezența celulelor limfoide mari anaplastice CD30-pozitive. Manifestările clinice includ noduli unici sau multipli, care pot ulceriza, sunt autoregresivi și recurenți, de obicei fiind asimptomatici [2]. Una din formele leucemiei acute mieloblastice este leucemia acută monoclastică (AML), în care se depistează peste 20% celule blastice în măduva osoasă, dintre care 80% sunt monocite [4]. Manifestările cutanate în AML reprezintă papule și noduli eritemato-violacei, numiți leucemide, observați la 60% din pacienți; mai rar, pot fi observate plăci infiltrative și eritrodermie [5].

Scopul lucrării constă în evidențierea manifestărilor cutanate la pacienți cu cancer hematologic cu evoluție agresivă, prin prisma a două cazuri clinice.

Prezentare de caz clinic

Primul caz. Pacientul este un bărbat de 45 de ani, bolnav de aproximativ 5 ani, cu leziuni cutanate localizate pe față, membrele superioare și inferioare, corp. Primele manifestări au fost xeroza cutanată diseminată și eczeme cronice. Începând cu 20 ianuarie 2023, au apărut formațiuni nodulare localizate pe gambe, gât, membrele superioare și regiunea inghinală, însoțite de febră 39 °C. În timp, leziunile au crescut în volum.

Statut dermatologic. Pe față, membrele superioare și inferioare și pe trunchi se observau noduli de diferite dimensiuni, cu diametrul de 1-4 cm, pe suprafața cărora se găseau cruste aderente, sero-purulente. În unele zone, nodulii erau fără ulceratii, cu dimensiuni de 0,5-3 cm, duri la atingere, nedureroși și cu suprafața neschimbată. Biopsia a evidențiat modificări specifice pentru PC-ALCL. Tomografia computerizată toracică și abdominală a evidențiat implicare sistemică.

Al doilea caz. Pacientul este un bărbat de 66 de ani, cu leziuni cutanate diseminate pe trunchi și membre. Boala a debutat cu aproximativ 3 săptămâni, când a apărut un prurit moderat la nivelul trunchiului. De două săptămâni, au apărut leziuni cutanate diseminate.

Statut dermatologic. Leziuni la nivelul membrelor superioare și inferioare, pe abdomen. Morfologic, se determinau leziuni papulo-nodulare hemoragice mici, bine delimitate, de diferite dimensiuni, preponderent de 0,2-0,3 cm, care nu dispăreau la vitropresiune. Paraclinic: Gl-6,1; ALAT 161; ASAT 137; FR 4+; CRP 2+; Hb 95; eritrocite 2,9; hematocrit 29,5; trombocite 78; leucocite 188; limfocite 7,1; monocite 87,3; granulocite 5,3.

Pacientul a fost consultat și investigat de medicul hematolog, care a stabilit diagnosticul de leucemie acută, varianta monoclastică.

Discuții

Ambele cazuri prezentate au fost gestionate cu tratament specializat hemato-oncologic, însă nu au înregistrat ameliorare și au evoluat spre decesul pacienților. Incidența PCALCL printre alte tipuri de LNH cu celule T periferice este de 1,7%, ceea ce poate duce la dificultăți în diagnosticare. Tratamentul de elecție implică utilizarea citostaticelor și imunosupresoarelor, fiind crucial pentru evitarea progresiei către o formă sistemică și deces [3]. În cazul AML, incidența anuală în Europa este estimată la 1 din 33.000 de persoane [6], iar rata de supraviețuire la 5 ani reprezintă doar 23,7% [7].

Concluzii

Manifestările cutanate în cazurile de cancer hematologic sunt semnificative din punct de vedere clinic și pot oferi indicii precoce pentru diagnosticul bolilor subiacente. Simptomele inițiale precum xeroza cutanată prelungită, leziunile eczematoase și pruritul cutanat ar trebui să alerteze medicii dermatologi cu privire la posibile afecțiuni hematologice. Abordarea prudentă și diagnosticul precoce pot juca un rol crucial în îmbunătățirea prognosticului și gestionarea adecvată a pacienților, prelungindu-le viața acestora.

Bibliografie

1. What is the most aggressive form of lymphoma?. Available at: <https://www.moffitt.org/cancers/lymphomas-hodgkin-and-non-hodgkin/faqs/what-is-the-most-aggressive-form-of-lymphoma/> (Accessed: 23 May 2024).
2. Ortiz-Hidalgo C. and Pina-Oviedo S. (2023) „Primary cutaneous anaplastic large cell lymphoma—a review of clinical, morphological, immunohistochemical, and molecular features”, *Cancers*, 15(16), p. 4098. doi:10.3390/cancers15164098.
3. Cunha J.P. Which Type of Leukemia Is Most Fatal? Available at: https://www.emedicinehealth.com/which_type_of_leukemia_is_most_fatal/article_em.htm
4. Varotto E. et al. (2022) ‘Diagnostic challenges in acute monocytic/monocytic leukemia in children’, *Frontiers in Pediatrics*, 10. doi:10.3389/fped.2022.911093.
5. Jin X. et al. (2017) ‘Cutaneous presentation preceding acute monocytic leukemia’, *Medicine*, 96(10). doi:10.1097/md.0000000000006269.

6. Knowledge on rare diseases and orphan drugs. Orphanet: Acute myeloid (Accessed: 17 May 2024).
7. Leukemia survival rates. Roswell Park Comprehensive Cancer Center. Available at: <https://www.roswellpark.org/cancer/leukemia/survival-rates> (Accessed: 17 May 2024).



CUTANEOUS MANIFESTATIONS OF HEMATOLOGICAL NEOPLASTIC PROCESSES WITH UNFAVORABLE EVOLUTION

Cornilov I.¹, Proca O.¹, Betiu M.², Gogu V.²

¹Clinical Hospital for Infectious Diseases “Toma Ciorbă”, Codru, Republic of Moldova

²Department of Dermatovenerology, „Nicolae Testemițanu” State University of Medicine and Pharmacy, Chisinau municipality, Republic of Moldova

Introduction

Hematological cancers are divided into lymphomas, leukemias and myeloma. Among the most aggressive forms of hematological cancers are anaplastic large cell lymphoma (ALCL) [1] and acute myeloblastic leukemia [3]. Cutaneous anaplastic large cell lymphoma (PC-ALCL) is a subtype of ALCL T-cell non-Hodgkin's lymphoma (NHL) characterized by the presence of CD30-positive anaplastic large lymphoid cells. Clinical manifestations - single or multiple nodules that can ulcerate, are autoregressive and recurrent, usually asymptomatic [2]. One of the forms of acute myeloblastic leukemia is acute monoblastic leukemia (AML) in which more than 20% blast cells are detected in the bone marrow, 80% of which are monocytes [4]. Cutaneous manifestations in AML represent erythematous-violet papules and nodules, called leukemids, observed in 60% of patients, less often infiltrative plaques and erythroderma can be observed [5].

Objective of the study

Elucidation the skin manifestations in patients with hematological cancers with aggressive evolution, in the light of two clinical cases.

Case I: A 5 years history of disease in a 45-year-old man with skin lesions on the face, upper and lower limbs, and body. First manifestations were characterized by disseminated skin xerosis and chronic eczemas. From January 20, 2023, nodular formations appeared located on the calves, neck, upper limbs, groin, accompanied by a fever of 39C. Over time the lesions increased in volume. Dermatological status: nodules of different sizes 1-4 cm in diameter are observed on the face, upper and lower limbs and trunk, on the surface of which there are adherent, sero-purulent crusts. In some areas nodules are without ulcerations, of different sizes 0.5-3cm, hard to the touch, painless with unchanged surface. The biopsy was taken, which revealed specific modifications for PC-ALCL. Thoracic and abdominal CT revealed systemic involvement.

Case II: Man, 66 years old, with disseminated skin lesions on the trunk and limbs. Sick for about 3 weeks, when moderate itching appeared on the trunk, then after 2 weeks, disseminated skin lesions appeared. Dermatological status: Lesions on the upper and lower limbs, abdomen. Morphologically, small, well-defined hemorrhagic papulo-nodular lesions of different sizes, mainly 0.2-0.3 cm, were determined, which did not disappear with vitropressure. Paraclinic: Gl- 6.1; ALATE 161; ASAT 137; FR 4+; CRP 2+; Hb 95; erythrocytes 2.9; hematocrit 29.5; platelets 78; leukocytes 188; lymphocytes 7.1; monocytes 87.3; granulocytes 5.3. He was consulted and investigated by the hematologist, who diagnosed Acute Leukemia, monoblastic variant.

Discussions

Both patients received specialized hemato-oncological treatment, but without improvement and subsequently with the death of the patients. The incidence of PCALCL among other types of peripheral T-cell NHL is 1.7%, so it can be misdiagnosed. The treatment of choice is cytostatics and immunosuppressants. In the absence of treatment, it can lead to systemic form and death [3]. The annual incidence of AML in Europe is estimated at 1/33,000 people [6], but the 5-year survival rate is 23.7% [7].

Conclusions

Dermatological manifestations represent an important symptom present in some hematological pathologies. The first signs can be prolonged skin xerosis, eczematous lesions and skin itching. Thus, the caution of the dermatologist can allow early diagnosis and prolong the patient's life.

References

1. What is the most aggressive form of lymphoma?. Available at: <https://www.moffitt.org/cancers/lymphomas-hodgkin-and-non-hodgkin/faqs/what-is-the-most-aggressive-form-of-lymphoma/> (Accessed: 23 May 2024).

2. Ortiz-Hidalgo, C. and Pina-Oviedo, S. (2023) 'Primary cutaneous anaplastic large cell lymphoma—a review of clinical, morphological, immunohistochemical, and molecular features', *Cancers*, 15(16), p. 4098. doi:10.3390/cancers15164098.
3. Cunha, J.P. Which Type of Leukemia Is Most Fatal? Available at: https://www.emedicinehealth.com/which_type_of_leukemia_is_most_fatal/article_em.htm.
4. Varotto, E. et al. (2022) 'Diagnostic challenges in acute monoblastic/monocytic leukemia in children', *Frontiers in Pediatrics*, 10. doi:10.3389/fped.2022.911093.
5. Jin, X. et al. (2017) 'Cutaneous presentation preceding acute monocytic leukemia', *Medicine*, 96(10). doi:10.1097/md.00000000000006269.
6. *Knowledge on rare diseases and orphan drugs. Orphanet: Acute myeloid* (Accessed: 17 May 2024).
7. *Leukemia survival rates. Roswell Park Comprehensive Cancer Center*. Available at: <https://www.roswellpark.org/cancer/leukemia/survival-rates> (Accessed: 17 May 2024).



ERITEM INELAR CENTRIFUG SUPERFICIAL – CORELAȚIA CLINICO-MORFOLOGICĂ: PREZENTARE DE CAZ

Covaliov I.-M., Țăbârnă V., Nedelciuc B., Sturza V., Bețiu M.

Universitatea de Stat de Medicină și Farmacie „Nicolae Testemițanu”, mun. Chișinău, Republica Moldova

Introducere

Eritemul inelar centrifug (EIC) este o patologie cronică inflamatorie de etiologie neclară, care se poate asocia cu diverse infecții, boli autoimune, tumori maligne etc. Studiile recente au evidențiat o incidență de 1 caz la 100.000 de persoane pe an de EIC [1]. Din punct de vedere clinic, EIC se caracterizează prin formarea de plăci inelare sau policiclice, cu o zonă centrală roz-pal și descumare periferică. Histopatologic, se diferențiază două forme: *superficială* și *profundă*.

EIC superficial evoluează cu formarea unui coleret fin scuamos pe partea internă a marginii eritematoase a erupției, fără indurație, însoțit de prurit. Examenul histopatologic relevă spongioză și parakeratoză la nivelul epidermului și infiltrat limfocitar perivascular în dermul superficial.

EIC profund este nepruriginos, caracterizat prin erupții eritemato-papuloase cu o periferie indurată și lipsită de scuame. Histopatologic, nu prezintă modificări la nivelul epidermului, dar în derm se atestă un infiltrat limfohistiocitar perivascular intens.

Tratamentul include utilizarea corticosteroizilor sistemici și topici, inhibitorilor ai calcineurinei, analogilor vitaminei D; pentru tratamentul bolilor subiacente – antibiotice (macrolide), preparate antimicrobiene (metronidazol) și antimicotice.

Scopul lucrării constă în evidențierea corelației clinico-morfologice într-un caz rar de EIC superficial.

Prezentare de caz

Studiul de caz clinic de EIC superficial vizează o pacientă de 55 de ani, care prezenta leziuni pe trunchi, membrele superioare și inferioare, cu un istoric al bolii de 5 luni. Examenul clinic a evidențiat multiple leziuni papuloase de culoare roz, cu extindere periferică și formare de plăci inelare, policiclice, având o elevare nesemnificativă și descumare a marginii interne, însoțite de prurit moderat, permanent. La examenul paraclic infecția fungică a fost exclusă. Examenul histopatologic a confirmat EIC de tip superficial, evidențiind hiperkeratoză, parakeratoză, spongioză minimă implicând porțiunea inferioară a epidermului și infiltrat inflamator limfohistiocitar perivascular, exprimat moderat, în dermul superficial.

Tratamentul sistemic a inclus corticosteroizi și antibiotice (macrolide), iar tratamentul topic – corticosteroizi de potență medie.

Discuții

În acest caz, nu au fost identificate patologii sistemice asociate și factori precipitanți. Pentru diagnosticul diferențial, au fost luate în considerare mai multe patologii, cum ar fi *tinea corporis*, *granulomul inelar*, *erythema marginatum*, *erythema gyratum repens*. Prezența pruritului moderat și a coleretului fin scuamos la examenul clinic, împreună cu rezultatele examenului histopatologic, au permis stabilirea diagnosticului de EIC superficial. Tratamentul efectuat, constând în corticoterapie sistemică, asociată cu eritromicină, a condus la involuția totală în dinamică a leziunilor cutanate și absența recurențelor timp de un an de monitorizare.

Concluzii

A fost demonstrată corelația directă dintre aspectul clinic și modificările histopatologice identificate într-un caz rar de EIC superficial. Există studii [2], care atestă faptul că EIC de tip superficial este o formă mai rezistentă la tratamentele uzuale și are o rată înaltă a recurențelor. Cazul prezentat marchează un prognostic bun, ținând cont de răspunsul excelent la tratamentul indicat și absența recurențelor pe o perioadă îndelungată.

Bibliografie

1. McDaniel B, Cook C. Erythema Annulare Centrifugum. 2020 Disponibil la: https://emedicine.medscape.com/article/1122701overview?form=login&scode=msp&st=fpf_login&socialSite=google&icd=login_success_gg_match_fpf
2. Kang S, Amagai M, Bruckner AL, Enk AH, Margolis DJ, McMichael AJ, Orringer JS. eds. Fitzpatrick's Dermatology, 9e. McGraw-Hill Education; 2019.



SUPERFICIAL ERYTHEMA ANNULARE CENTRIFUGUM – CLINICO-MORPHOLOGICAL CORRELATION: CASE REPORT

Covaliov I.-M., Tabarna V., Nedelciuc B., Sturza V., Betiu M.

“Nicolae Testemitanu” State University of Medicine and Pharmacy, Chisinau municipality, Republic of Moldova

Introduction

Erythema annulare centrifugum (EAC) is a chronic inflammatory disease, of unclear etiology, it can be associated with various infections, autoimmune processes, malignant neoplasms, etc. Recent studies have highlighted an incidence of 1 case per 100,000 population per year of EAC.^[1] Clinically: EAC is characterized by the formation of annular or polycyclic plaques, with a pale pink central area with peripheral scaling. *Superficial* and *deep* forms are differentiated histopathologically. *Superficial* EAC: develops clinically with the formation of trailing scale, a fine collarette on the inner side of the erythematous border of the eruption, without induration, accompanied by itching; the histopathological examination reveals - spongiosis, parakeratosis at the level of the epidermis and in the superficial dermis - perivascular lymphocytic infiltrate. *Deep* EAC goes along without pruritus, the eruption with an indurated periphery, without scales; histologically - no changes in the epidermis, but intense perivascular lymphohistiocytic infiltrate in the dermis can be seen. The treatment is based on the use of systemic and topical corticosteroids, calcineurin inhibitors, vitamin D analogues; for the treatment of underlying diseases - antibiotics (macrolides), antimicrobial agents (metronidazole) and antifungals.

Objective of the study

Highlighting the clinico-morphological correlation in a rare case of *superficial* EAC.

Case report: The clinical case study of *superficial* EAC concerns a 55-year-old female patient with lesions on the trunk, upper and lower limbs and a 5-month history of the disease. The clinical examination revealed: multiple pink papules with centrifugal extension and formation of annular, polycyclic plaques, an insignificant elevation and desquamation of the internal border, accompanied by moderate, permanent itching. Paraclinical examination: fungal infection was ruled out. The histopathological examination confirmed: EAC *superficial type*, highlighting parakeratosis, hyperkeratosis, minimal spongiosis, involving the lower part of the epidermis; in the superficial dermis - moderately expressed perivascular lymphohistiocytic inflammatory infiltrate. Systemic treatment included corticosteroids and antibiotics (macrolides), topical - corticosteroids of medium potency.

Discussions

In the presented case, associated systemic diseases and precipitating factors were not identified. To make the differential diagnosis, several conditions were taken into consideration, such as tinea corporis, granuloma annulare, erythema gyratum repens, erythema marginatum. The presence of moderate itching and the trailing scale on the clinical examination, as well as the results of the histopathological examination, made it possible to establish the diagnosis of *superficial* EAC. The treatment performed (systemic corticotherapy, associated with erythromycin) led to the total involution in the dynamics of the skin lesions and the absence of recurrences during 1 year of monitoring.

Conclusions

Strong correlation between clinical appearance and histopathological changes identified in a rare case of *superficial* EAC was demonstrated. There are studies ^[2], which attest the fact that *superficial type* EAC

is a more refractory form to usual treatments and the recurrence rate is high. The presented case marks a good prognosis, taking into account the excellent response to the indicated treatment and the absence of recurrences over a long period.

Bibliography

1. McDaniel B, Cook C. Erythema Annulare Centrifugum, 2020 Available via: https://emedicine.medscape.com/article/1122701/overview?form=login&score=msp&st=fpf_login&socialSite=google&icd=login_success_gg_match_fpf
2. Kang S, Amagai M, Bruckner AL, Enk AH, Margolis DJ, McMichael AJ, Orringer JS. eds. Fitzpatrick's Dermatology, 9e. McGraw-Hill Education; 2019.



EFICACITATEA TRATAMENTULUI TOPIC CU UNG. PROPRANOLOL 1% ÎN HEMANGIOAMELE INFANTILE

Dolma N.¹, Bețiu M.², Darie V.¹

¹IMSP Institutul Mamei și Copilului, mun. Chișinău, Republica Moldova

²Catedra de dermatovenerologie, Universitatea de Stat de Medicină și Farmacie „Nicolae Testemițanu”, mun. Chișinău, Republica Moldova

Introducere

Hemangioamele infantile (HI) sunt cele mai frecvente tumori vasculare la copii, afectând 5-10% dintre aceștia până la vârsta de 1 an (Munden et. al., 2014; Puttgen, 2014). Acestea afectează în mod particular copiii nou-născuți 1,1-2,6%, mai frecvent sugarii de sex feminin, caucazieni și cei cu greutate mică la naștere (Puttgen 2014; Wang et al., 2017; Price et al., 2018). În ultimul deceniu, propranololul a fost folosit pe scară largă în tratamentul HI, demonstrând rezultate bune în reducerea leziunilor (Mannshreck D.B., Huang A.H., Lie E., Psoter K., 2019). Mecanismele prin care propranololul acționează includ vasoconstricția, inhibarea angiogenezei și inducerea apoptozei, cu reacții adverse minime raportate în literatura de specialitate (Storch C. H. et al., 2010; Ni N. et al., 2011; Drolet B.A. et al., 2013).

Scopul acestei lucrări este de a evalua eficacitatea tratamentului local cu propranolol în managementul hemangioamelor la copii.

Materiale și metode

Studiul a inclus 31 de pacienți cu HI, dintre care 13 fete și 18 băieți, cu vârste cuprinse între 1 și 9 luni. Dintre aceștia, 28 de copii prezentau leziuni de HI solitare, în timp ce 3 pacienți aveau 2-3 leziuni, însumând un total de 36 de leziuni incluse în studiu. Localizarea acestor leziuni a fost următoarea: 12 leziuni cervico-faciale; 18 leziuni pe trunchi și 6 leziuni pe extremități. În ceea ce privește nivelul de afectare, 24 de leziuni au fost superficiale, 10 au fost mixte, iar 2 au fost profunde. În funcție de diametrul leziunilor, distribuția a fost următoarea: 0,1-3 cm – 15; 3,1-6 cm – 7; 6,1-9 cm – 5; >9 cm – 10 leziuni.

Evaluarea hemangioamelor s-a efectuat prin examen obiectiv, fotografiere și ultrasonografie la prima vizită, apoi la 3 și 6 luni de tratament. Tratamentul a constat în aplicarea ung. Propranolol 1%, de trei ori pe zi. Consistența și culoarea leziunilor au fost schimbate la toate hemangiomele după 3 luni de tratament. Grosimea hemangioamelor, evaluată prin ultrasonografie, s-a modificat după cum urmează: 3 leziuni (100% modificare), 4 leziuni (modificare între 50-90%), 14 leziuni (modificare între 25-50%) și 12 leziuni (modificare sub 25%). Trei pacienți nu au fost examinați prin USG.

Răspunsul la tratamentul cu propranolol topic a fost evaluat pe o scară de 4 puncte, luând în considerație indicatorii clinici (aplatizarea, dimensiunea și culoarea leziunilor). Răspunsurile au fost clasificate astfel: răspuns foarte bun (reducerea leziunilor >90% și decolorarea completă), răspuns bun (reducerea leziunilor ≥50% și decolorarea semnificativă a culorii), răspuns moderat (reducerea leziunilor ≥25%, decolorare minimă a culorii), răspuns slab (reducerea leziunilor <20%).

Rezultate

Vârsta medie a pacienților cu HI a constituit 3,9 luni. În decurs de 3 luni de la inițierea tratamentului topic cu ung. Propranolol 1%, s-au observat modificări considerabile în ceea ce privește densitatea, dimen-

siunea și culoarea tumorilor la toți pacienții. Răspunsul curativ la tratamentul final (6 luni de tratament) a fost următorul: răspuns foarte bun – 4 (11,11%) cazuri; răspuns bun – 9 (25%) cazuri; răspuns moderat – 13 (36,11%) cazuri și răspuns slab – 10 (27,8%) cazuri. În timpul tratamentului, doi pacienți au dezvoltat o ușoară dermatită de contact la administrarea preparatului, care a fost ușor de tratat cu dermatocosmetice, iar aceștia au continuat terapia. Alte reacții adverse nu au fost semnalate.

Concluzii

Studiul nostru confirmă eficacitatea curativă înaltă al propranololului administrat sub formă de unguent de 1% la pacienții cu HI superficiale și mixte, pe o durată de 6 luni, aplicat de 3 ori pe zi. Este remarcabilă schimbarea semnificativă a tumorilor în primele 3 luni de tratament. S-a constatat faptul că propranololul topic sub formă de unguent de 1% a fost bine tolerat, fără apariția de reacții adverse semnificative.

Bibliografie

1. Hoeger P.H., Harper J.I., Baselga E. et al. Treatment of infantile haemangiomas: recommendations of a European expert group. *Eur J Pediatr.* 2015;174(7):855–865.
2. Krowchuk D.P., Frieden I.J., Mancini A.J. et al. Clinical Practice Guideline for the Management of Infantile Hemangiomas. *Pediatrics.* 2019;143(1): e20183475.
3. Munden A., Butschek R., Tom W.L., Marshall J.S., Poeltler D.M., Krohne S.E., Alió A.B., Ritter M., Friedlander D.F., Catanzarite V., Mendoza A., Smith L., Friedlander M., Friedlander S.F. Prospective study of infantile haemangiomas: incidence, clinical characteristics and association with placental anomalies. *Br J Dermatol.* 2014 Apr;170(4):907-13. doi: 10.1111/bjd.12804. PMID: 24641194; PMCID: PMC4410180.



EFFICACY OF TOPICAL TREATMENT WITH 1% PROPRANOLOL OINTMENT IN INFANTILE HEMANGIOMA

Dolma N.¹, Betiu M.², Darie V.¹

¹National Health Institute of Mother and Child, Republic of Moldova

²Dermatovenerology Department, “Nicolae Testemitanu” State University of Medicine and Pharmacy, Chisinau municipality, Republic of Moldova

Introduction

Infantile hemangiomas (IH) are the most common vascular tumors in children, affecting 5-10% of infants up to 1 year of age (Munden et al., 2014; Puttgen, 2014). The target group consists of newborns 1.1-2.6%, more frequently in female infants, Caucasians, and infants with lower birth weight (Puttgen 2014; Wang et al.2017; Price et al.2018). In the last decade, Propranolol has been widely used in the treatment of IH, with good results (Mannshreck DB, Huang AH, Lie E, Psoter K., 2019). The mechanisms induced by propranolol result in vasoconstriction, inhibition of angiogenesis, and induction of apoptosis; these develop rapidly and substantially reduce the lesions, with minimal adverse reactions (Storch C. H. et al., 2010; Ni N. et al., 2011; Drolet B.A. et al., 2013).

Objective to evaluate the efficacy of local treatment with Propranolol in hemangiomas in children.

Materials and methods

The study included 31 patients with IH (f/m - 13/18, ages 1-9 months). Solitary IH lesions were present in 28 children, while 3 patients presented 2-3 lesions, totaling 36 lesions included in the study. The recorded locations were as follows: cervicofacial - 12 lesions; trunk - 18, extremities - 6 lesions. Distribution of hemangiomas according to the level of involvement: superficial - 24, mixed - 10, deep - 2. Distribution by lesion diameter: 0.1-3 cm - 15; 3.1-6 cm - 7; 6.1-9 cm - 5; >9 cm - 10 lesions. Evaluation of hemangiomas was performed through objective examination, photography, and ultrasonography at the first visit, at 3 and 6 months of treatment. Treatment was performed with 1% Propranolol ointment, applied three times a day. Consistency and color were changed in all hemangiomas after 3 months of treatment. Hemangioma thickness (according to USG data) changed as follows: 100%-3, 50-90%-4, 25-50%-14, <25%-12 (3 patients were not examined by USG). Response to topical propranolol treatment was assessed on a 4-point scale, taking into consideration clinical indices (flattening, size, and color of lesions), including: very good response (reduction of lesions >90% and complete decolorization of color), good response (reduction of lesions ≥50% and significant decolorization of color), moderate response (reduction of lesions ≥25%, minimal decolorization of color), poor response (reduction of lesions <20%).

Results

The average age of patients with IH was 3.9 months. Over the course of 3 months from the initiation of topical treatment with 1% Propranolol ointment, considerable changes regarding the reduction of density, size, and color of tumors were observed in all patients. The curative response to final treatment (6 months of treatment) was as follows: very good response - 4 (11.11%) cases; good response - 9 (25%) cases; moderate response - 13 (36.11%) cases; poor response - 10 (27.8%) cases. During treatment, 2 patients had mild contact dermatitis with the administration of the preparation, which was easily treated with dermatocosmetics, and the patients continued therapy. No other adverse reactions were reported.

Conclusions

Our study confirms the high curative efficacy of topical propranolol indicated in patients with superficial and mixed IH over 6 months, applied three times a day. Significant changes in tumors were noted in the first 3 months of treatment. Good tolerance to 1% topical propranolol ointment was observed, with no significant adverse reactions.

References

1. Hoeger PH, Harper JI, Baselga E, et al. Treatment of infantile haemangiomas: recommendations of a European expert group. *Eur J Pediatr.* 2015;174(7):855–865
2. Krowchuk DP, Frieden IJ, Mancini AJ, et al. Clinical Practice Guideline for the Management of Infantile Hemangiomas. *Pediatrics.* 2019;143(1): e20183475.
3. Munden A, Butschek R, Tom WL, Marshall JS, Poeltler DM, Krohne SE, Alió AB, Ritter M, Friedlander DF, Catanzarite V, Mendoza A, Smith L, Friedlander M, Friedlander SF. Prospective study of infantile haemangiomas: incidence, clinical characteristics and association with placental anomalies. *Br J Dermatol.* 2014 Apr;170(4):907-13. doi: 10.1111/bjd.12804. PMID: 24641194; PMCID: PMC4410180.



SINDROM AUTOINFLAMATOR VEXAS, MANIFESTĂRI CUTANATE ȘI SISTEMICE – CAZ CLINIC

Gogu V.¹, Betiu M.¹, Cenusa A.¹, Groppa L.², Caisim T.¹

¹Catedra dermatovenerologie, Universitatea de Stat de Medicină și Farmacie „Nicolae Testemițanu”, mun. Chișinău, Republica Moldova

²Disciplina de reumatologie și nefrologie, Universitatea de Stat de Medicină și Farmacie „Nicolae Testemițanu”, mun. Chișinău, Republica Moldova

Introducere

Sindroamele autoinflamatoare sunt boli rare, caracterizate prin inflamație cronică și recurentă a diferitelor țesuturi și organe. Sindromul VEXAS (Vacuoles, E1 enzyme, X-linked, Autoinflammatory, Somatic) este o afecțiune recent descrisă, caracterizată de mutații genetice în gena UBA1 și manifestări cutanate și sistemice variate [1, 2].

Scopul acestui articol este de a sublinia importanța recunoașterii sindromului VEXAS la pacienții care prezintă simptome cutanate și sistemice recurente și nediate diagnosticate, evidențiind necesitatea unui diagnostic genetic precoce și a unui management adecvat, în vederea îmbunătățirii prognosticului și calității vieții pacienților afectați de această afecțiune rară și complexă.

Prezentare de caz

Pacientul, un bărbat în vârstă de 65 de ani, se prezintă cu o gamă variată de simptome, inclusiv erupții nodulare dolore, hiperemiate, de diferite dimensiuni în regiunea feței, capului, edem la nivelul buzelor și feței, xerostomie, disfagie la lichide, artralгии în zonele radiocarpene și metatarsofalangiene, mialgii și parestezii. Istoricul bolii continuă de 5 ani, cu exacerbări și complicații, inclusiv pneumonie bilaterală și febră persistentă. Statutul dermatologic se manifestă prin leziuni cronice în acutizare de tip inflamator, simetrice la nivelul feței, capului și gâtului, reprezentate prin noduli doli, eritematoși, angioedem al buzelor și periorbital, precum și vasculită la nivelul membrelor inferioare. Paraclinic, la biopsia cutanată, s-au evidențiat hiperkeratoză ușoară, vasculită leucocitoclastică a vaselor mici în derm, infiltrat cu histiocite, zone de necroză, extinderea infiltratului în jurul anexelor și țesutul subcutanat. S-a

efectuat analiza genetică prin metoda EDTA/NGS: gena UBA1 asociată sindromului inflamator VEXAS a fost analizată pentru toate regiunile codante și necodante. A fost detectată varianta patogenă UBA1 cu mutație la nivelul Met41. Varianta Met41Leu este asociată sindromului VEXAS și are risc crescut pentru dezvoltarea sindromului Sweet. Pe baza datelor anamnestice și a examenului clinic și paraclinic, s-a pus diagnosticul de sindrom autoinflamator VEXAS cu manifestări cutanate și sistemice. Tratamentul a constat din Metilprednisolon 4 mg, 5 tabl/zi, timp de 10 zile, cu reducerea ulterioară a dozei cu 1/4 tabl/fiecare 10 zile, până la 4 tabl/zi, Sol. Methotrexate 10mg-1ml i/m., 1 inj/săptămâna, cu monitorizarea toxicității hepatice lunar, Acid folic 5mg/zi.

Discuții

Cazul clinic evidențiază importanța diagnosticului genetic, dat fiind faptul că sindromul VEXAS prezintă simptome care se suprapun peste alte boli autoimune și inflamatorii, ceea ce face diagnosticul bazat doar pe simptome clinice foarte dificil. Testarea genetică poate confirma prezența mutațiilor specifice în gena UBA1, oferind astfel un diagnostic definitiv, și ulterior o abordare eficientă și orientată spre pacient, gestionarea personalizată a bolii, evitarea tratamentelor inadecvate, precum și consilierea genetică în familia pacientului.

Concluzii

Particularitățile cazului prezentat subliniază importanța recunoașterii sindromului VEXAS în contextul pacienților cu simptome cutanate și sistemice recurente și nediagnosticsate. Diagnosticul genetic și managementul adecvat sunt esențiale pentru îmbunătățirea prognosticului și calității vieții pacienților cu această afecțiune rară și complexă. Mai multe studii sunt necesare pentru a înțelege mai bine patogenza și tratamentul acestei boli, pentru a oferi o îngrijire mai eficientă și personalizată pacienților cu sindrom VEXAS.

Bibliografie

1. Al-Hakim A, Savic S. An update on VEXAS syndrome. *Expert Rev Clin Immunol.* 2023 Feb;19(2):203-215. doi:10.1080/1744666X.2023.2157262. Epub 2022 Dec 26. PMID: 36537591.
2. Poulter JA, Collins JC, Cargo C, De Tute RM, Evans P, Ospina Cardona D, Bowen DT, Cunnington JR, Baguley E, Quinn M, Green M, McGonagle D, Beck DB, Werner A, Savic S. Novel somatic mutations in UBA1 as a cause of VEXAS syndrome. *Blood.* 2021 Jul 1;137(26):3676-3681. doi:10.1182/blood.2020010286. PMID: 33690815; PMCID: PMC8462400.



VEXAS AUTOINFLAMMATORY SYNDROME, CUTANEOUS AND SYSTEMIC MANIFESTATIONS – CASE STUDY

Gogu V.¹, Betiu M.¹, Cenusă Alexandrina.¹, Groppa L.², Caisîm T.¹

¹Department of Dermatovenerology, Nicolae Testemițanu State University of Medicine and Pharmacy, mun. Chișinău, Republic of Moldova

²Department of Rheumatology and Nephrology, Republic of Moldova

Introduction

Autoinflammatory syndromes are rare diseases characterized by chronic and recurrent inflammation of various tissues and organs. VEXAS syndrome (Vacuoles, E1 enzyme, X-linked, Autoinflammatory, Somatic) is a recently described condition characterized by genetic mutations in the UBA1 gene and varied cutaneous and systemic manifestations [1,2].

This article aims to emphasize the importance of recognizing VEXAS syndrome in patients presenting with recurrent and undiagnosed cutaneous and systemic symptoms, highlighting the need for early genetic diagnosis and appropriate management to improve the prognosis and quality of life of patients affected by this rare and complex condition.

Case Presentation

The patient, a 65-year-old male, presents with a wide range of symptoms, including painful erythematous nodular eruptions of varying sizes in the facial region, lip and facial swelling, xerostomia, dysphagia to

liquids, arthralgia in the radiocarpal and metatarsophalangeal areas, myalgia, and paresthesia. The disease history extends over 5 years, with exacerbations and complications, including persistent fever. Dermatological status shows chronic inflammatory lesions exacerbating symmetrically on the face, head, and neck, represented by painful nodules, erythematous angioedema of the lips and periorbital region, as well as vasculitis on the lower limbs. Paraclinical findings include a skin biopsy showing mild hyperkeratosis, leukocytoclastic vasculitis of small vessels in the dermis, histiocytic infiltration, necrotic areas, and extension of the infiltrate around the adnexa and subcutaneous tissue. Genetic analysis using EDTA/NGS methods revealed a pathogenic variant in the UBA1 gene associated with VEXAS syndrome, with a Met41 mutation. The Met41Leu variant is associated with VEXAS syndrome and carries a high risk for developing Sweet syndrome. Based on anamnesis data, clinical examination, and paraclinical findings, a diagnosis of VEXAS Autoinflammatory Syndrome with cutaneous and systemic manifestations was made. Treatment consisted of Methylprednisolone 4mg, 5 tablets/day for 10 days, with subsequent dose reduction by 1/4 tablet every 10 days to 4 tablets/day, Sol. Methotrexate 10mg-1ml i/m, 1 injection/week, with monthly hepatic toxicity monitoring, and Folic Acid 5mg/day.

Discussion

The clinical case demonstrates the importance of genetic diagnosis, as VEXAS syndrome presents symptoms overlapping with other autoimmune and inflammatory diseases, making diagnosis based solely on clinical symptoms very difficult. Genetic testing can confirm the presence of specific mutations in the UBA1 gene, thus providing a definitive diagnosis, allowing for an effective, patient-centered approach, personalized disease management, avoidance of inappropriate treatments, and genetic counseling for the patient's family.

Conclusion

The peculiarities of the presented case underscore the importance of recognizing VEXAS syndrome in the context of patients with recurrent and undiagnosed cutaneous and systemic symptoms. Genetic diagnosis and appropriate management are essential for improving the prognosis and quality of life of patients with this rare and complex condition. Further studies are needed to better understand the pathogenesis and treatment of this disease to provide more effective and personalized care for patients with VEXAS syndrome.

References

1. Al-Hakim A, Savic S. An update on VEXAS syndrome. *Expert Rev Clin Immunol.* 2023 Feb;19(2):203-215. doi: 10.1080/1744666X.2023.2157262. Epub 2022 Dec 26. PMID: 36537591.
2. Poulter JA, Collins JC, Cargo C, De Tute RM, Evans P, Ospina Cardona D, Bowen DT, Cunnington JR, Baguley E, Quinn M, Green M, McGonagle D, Beck DB, Werner A, Savic S. Novel somatic mutations in UBA1 as a cause of VEXAS syndrome. *Blood.* 2021 Jul 1;137(26):3676-3681. doi: 10.1182/blood.2020010286. PMID: 33690815; PMCID: PMC8462400.



LIMFOM NON-HODGKIN, VARIANTA ANGIOIMUNOBLASTICĂ T- CELULARĂ, CU AFECTAREA PIELII ȘI GANGLIONILOR PERIFERICI – CAZ CLINIC

Gordilă N., Țăbârnă V., Nedelciuc B., Sturza V., Bețiu M.

Catedra de dermatovenerologie, Universitatea de Stat de Medicina și Farmacie „Nicolae Testemitanu”,
mun. Chisinau, Republica Moldova

Introducere

Limfomul angioimunoblastic cu celule T (AITL) este o formă rară și agresivă de limfom T-celular și reprezintă 1-2% din limfoamele non-Hodgkin. Incidența la bărbați și la femei este aceeași. Transformarea malignă a limfocitelor T a fost incriminată mutațiilor de la nivelul regulatorilor epigenetici (TET2, IDH2 și DNMT3A), familiei de gene Ras și căii receptorului celulelor T (CD28, FYN, PLCG1, CARD11, elementele P13K, CTNNB1 și GTF2I). Maladiile infecțioase asociate cu AITL includ virusul Epstein-Barr, virusul herpetic uman tip 6 (HHV-6), virusul herpetic uman tip 8 (HHV-8), HIV, infecții bacteriene și fungice [1]. Aproximativ 70% dintre pacienții cu limfom angioimunoblastic cu celule T prezintă simptome constituționale și, în 50%, leziuni

cutanate: papule, noduli, ulcere, peteșii, mai rar - eritrodermie. Limfadenopatia și hepatosplenomegalia sunt de obicei prezente la examenul clinic, iar uneori se atestă și efuziuni pleurale, ascită, semne neurologice și simptome gastrointestinale [2].

Scopul lucrării a constat în evaluarea particularităților clinice, de diagnostic și tratament într-un caz de AITL.

Prezentarea cazului clinic

Studiul prospectiv vizează o pacientă de 66 de ani, diagnosticată cu limfom non-Hodgkin, varianta angioimunoblastică T-celulară, cu afectarea pielii și ganglionilor limfatici periferici. Prezintă un istoric de boală de 7 ani, maladia debutând cu alopecie și leziuni cutanate eritematoase, intens pruriginoase. Fiindu-i instalat diagnosticul de dermatită alergică, a administrat un tratament sistemic și topic cu corticosteroizi, însă fără efect terapeutic pozitiv în dinamică. Este important de menționat că timp de 10 ani a fost supusă contactului cu substanțe toxice la locul de muncă. Maladii concomitente includ HTA și tiroidită autoimună.

Examenul clinic a evidențiat alopecie generalizată, plăci eritematoase, cu tendință spre eritrodermizare, acoperite cu scuame fine, furfuracee, multiple leziuni tip millium și chisturi la nivelul feței, pavilioanelor urechilor și trunchiului, precum și poikilodermie, keratodermie palmo-plantară. Se atesta o limfadenopatie generalizată cu ganglioni limfatici mobili, indolori, duri la palpate, cu diametrul de aproximativ 2 cm. Paraclinic, se observă trombocitoză și VSH scăzut. Examenul histopatologic al ganglionilor limfatici a relevat proliferare limfoidă constituită din celule mici-medii monomorfe, cu atipie moderată, preponderent în jurul patului microvascular, iar în fragmentul cutanat - infiltrat inflamator limfocitar discret subepitelial. Testele imunohistochemice au determinat reacție pozitivă panlimfocitară la CD43, CD45, reacție nucleară pozitivă în celulele limfoide la BCL2 și Ki67, reacție membranară pozitivă în limfocitele B la CD20, CD19 și în celulele stelate din foliculii limfoizi rezanți, reacție pozitivă în limfocitele T la CD5 - aspecte ce pledează pentru limfomul angioimunoblastic T-celular.

Tratamentul polichimioterapic conform schemei CHOP (ciclofosamidă, doxorubicină, vincristină, prednisolon), efectuat în 3 cure, a condus la involuția parțială a leziunilor eritemato-scuamoase, keratodermiei palmo-plantare, precum și la diminuarea în dimensiuni a ganglionilor limfatici. Asupra alopeciei însă a avut un efect nesemnificativ.

Concluzii

Menționăm că în cazul descris, AITL a mimat la debut o dermatită alergică, ceea ce a condus la amânarea stabilirii unui diagnostic corect și inițierea unui tratament specific. Considerăm că activitatea profesională într-un mediu cu substanțe toxice a avut un impact important în declanșarea acestei patologii. Examenul histopatologic și imunohistochimic a fost decisiv în stabilirea diagnosticului. Tratamentul chimioterapic inițiat conform schemei CHOP a determinat involuția parțială atât a leziunilor cutanate, cât și a limfadenopatiei, dar pentru alopecie, efectul a fost nesemnificativ.

Bibliografie

1. Shigeru Chiba, Mamiko Sakata-Yanagimoto. Advances in understanding of angioimmunoblastic T-cell lymphoma. In: *Leukemia*. 2020.
2. <https://dermnetnz.org/topics/angioimmunoblastic-t-cell-lymphoma>



ANGIOIMMUNOBLASTIC T-CELL LYMPHOMA INVOLVING THE SKIN AND PERIPHERAL LYMPH NODES: CASE REPORT

Gordila N., Tabarna V., Nedelciuc B., Sturza V., Betiu M.

State University of Medicine and Pharmacy "Nicolae Testemitanu", Chisinau, Republic of Moldova



Introduction

Angioimmunoblastic T-cell lymphoma (AITL) is a rare and aggressive form of T-cell lymphoma and accounts 1–2% of non-Hodgkin lymphomas. Malignant transformation has been associated with mutations in the epigenetic regulators (TET2, IDH2 and DNMT3A), the Ras homolog gene family member A (RHOA) and T-cell receptor pathway (CD28, FYN, PLCG1, CARD11, P13K elements, CTNNB1, and GTF2I). Infectious diseases associated with AITL include Epstein-Barr virus (EBV), human herpesvirus 6 (HHV-6), human herpesvirus 8 (HHV-8), human immunodeficiency virus (HIV), bacterial and fungal infections [1]. More than 70% of patients

with AITL present with constitutional symptoms, and in 50% with a rash: papules, nodules, ulcers, petechiae, and less often - erythroderma. Lymphadenopathy and hepatosplenomegaly are typically present on examination. Pleural effusions, ascites, neurological signs and gastrointestinal symptoms are less common [2].

The study **aims** to evaluate the clinical, diagnostic, and treatment particularities in a case of AITL.

Presentation of the case

We present a prospective case involving a 66-year-old woman with angioimmunoblastic T-cell lymphoma involving the skin and peripheral lymph nodes. She had a 7-year history of the disease, its onset being with alopecia and erythematous, pruritic skin lesions. Being established the diagnosis of allergic dermatitis, she administered systemic and topical treatment with corticosteroids, without a positive therapeutic effect. It is important to note that during 10 years she was exposed to toxic substances at work. Concomitant diseases - hypertension, autoimmune thyroiditis. The clinical examination revealed generalized alopecia, erythematous plaques with a tendency towards erythroderma, covered with fine, furfuraceous scales, milia and cysts on the face, ear lobes and trunk, as well as poikiloderma, palmoplantar keratoderma. Also, a generalized lymphadenopathy was detected with mobile lymph nodes, painless, hard on palpation, with a diameter of approx. 2 cm. Para-clinical tests showed thrombocytosis and low ESR. The histopathological examination of the lymph nodes revealed lymphoid proliferation consisting of monomorphic cells, with moderate atypia, predominantly around the microvascular bed, and in the skin - discrete subepithelial lymphocytic inflammatory infiltrate. Immunohistochemistry (IHC) showed: positive pan-lymphocytic reaction for CD43, CD45, positive nuclear reaction in lymphoid cells for BCL2 and Ki67, positive membrane reaction in B lymphocytes for CD20, CD19 and in stellate cells of the lymphoid follicles, positive reaction in T lymphocytes for CD5. The chemotherapeutic treatment according to the CHOP scheme (cyclophosphamide, doxorubicin, vincristine, prednisolone), administered in 3 courses, led to the partial involution of the erythematous-scaly lesions and palmoplantar keratoderma, as well as to the decrease in the size of the lymph nodes. On alopecia, however, it had an insignificant effect.

Conclusions

We note that in the described case, AITL mimicked initially an allergic dermatitis, which delayed the establishment of a correct diagnosis and the initiation of specific treatment. We believe that the professional activity in an environment with toxic substances had an important impact in triggering this pathology. The histopathological and IHC tests were decisive in establishing the diagnosis. The initiated chemotherapeutic treatment according to the CHOP scheme determined a partial involution of both skin lesions and lymphadenopathy, but for alopecia it had an insignificant effect.

References

1. Shigeru Chiba, Mamiko Sakata-Yanagimoto. Advances in understanding of angioimmunoblastic T-cell lymphoma. In: *Leukemia*. 2020.
2. <https://dermnetnz.org/topics/angioimmunoblastic-t-cell-lymphoma>



MORFEE ÎN PLĂCI ASOCIATĂ CU LICHEN SCLERO-ATROFIC: CAZ CLINIC

Gordilă N., Țăbârnă V., Nedelciuc B., Sturza V., Bețiu M.

Catedra de dermatovenerologie, Universitatea de Stat de Medicină și Farmacie „Nicolae Testemițanu”, mun. Chișinău, Republica Moldova

Introducere

Morfeea este o afecțiune a țesutului conjunctiv, cauzată de mecanisme autoimune, caracterizată prin depunere excesivă de collagen, ceea ce duce la indurația organului cutanat. Raportul de incidență între bărbați și femei este de 1:3. Anumite subtipuri HLA (HLA-DRB1*04:04 și HLA-B*37) sunt asociate cu un risc crescut de morfee. Aproximativ 40% dintre pacienții cu forme severe ale bolii au antecedente personale sau familiale de boli autoimune sau reumatologice [1]. Lichenul sclero-atrofic (LSA) este o afecțiune inflamatorie cronică a pielii și mucoaselor, manifestându-se cel mai frecvent la nivelul organelor genitale și doar în 15% din cazuri – într-o formă extragenitală. Această boală poate debuta la orice vârstă, însă este mai frecvent diagnosticată la femeile peste 50 de ani. Stresul oxidativ joacă un rol esențial atât în patogeneza LSA, cât și a morfeei. Deși coexistența morfeei cu lichenul sclero-atrofic este bine cunoscută în literatura de specialitate, în practica medicală această asociere este rar întâlnită [2].

Scopul lucrării

Evaluarea particularităților clinice, diagnostice și a conduitei terapeutice într-un caz de coexistență a morfeei cu lichenul sclero-atrofic.

Prezentarea cazului clinic

Studiul prospectiv vizează o pacientă de 74 de ani diagnosticată cu morfee în plăci asociată cu lichen sclero-atrofic. Maladia a debutat cu 7 ani în urmă, manifestându-se prin multiple leziuni pruriginoase diseminate pe trunchi, membrele superioare și organele genitale. Tratamentele administrate anterior au fost ineficiente, iar procesul patologic cutanat a continuat să avanseze, pruritul devenind foarte intens.

Pacienta are comorbidități precum hipertensiune arterială de gradul II și hepatită cronică virală C. Examenul dermatologic a evidențiat plăci scleroase, cu suprafața strălucitoare, de culoare gălbuie-ceroasă, cu un halou violaceu, bine delimitate, cu contur neregulat, centrate de zone de atrofie. Acestea alternau cu multiple papule poligonale, albicioase, perlate, cu suprafața lucioasă „pergament-like”. De asemenea, pacienta prezenta melanonichie la nivelul degetelor de la mâini și picioare. La nivelul organelor genitale se atestau plăci albe-sidefii, pergamentoase, cu contur bine delimitat, formă neregulată și fisuri.

Investigațiile paraclinice au decelat trombocitopenie, limfocitoză, probe hepatice mult elevate, Ac anti-HCV pozitiv și Ac Anti Borrelia IgG pozitiv. Dermatoscopia a evidențiat fascicule fibrotice albicioase, rețea pigmentară, vase liniare ramificate și lipsa foliculilor piloși – aspecte caracteristice morfeei. De asemenea, s-au observat dopuri foliculare „comedo-like”, telangiectazii dispuse pe un fundal roz-pal, astructurat, omogen – manifestări definitorii pentru LSA.

Tratamentul sistemic cu Metilprednisolon 0,5 mg/kg, vitamina E, pentoxifilină, acid ascorbic, antihistaminice și topic cu dermatocorticosteroizi și gel cu heparină a condus la ameliorarea procesului patologic cutanat, palidizarea chenarului violaceu al leziunilor și diminuarea considerabilă a pruritului.

Concluzii

În cazul prezentat, subliniem coexistența morfeei și lichenului sclero-atrofic – două patologii distincte, dar cu o posibilă conexiune etiologică. Este de remarcat că LSA s-a manifestat atât la nivelul organelor genitale, cât și extragenital. Pattern-urile dermatoscopice au confirmat diagnosticul clinic, evitând necesitatea metodelor invazive. Tratamentul sistemic și topic administrat a condus la ameliorarea manifestărilor cutanate ale ambelor patologii și la remiterea pruritului.

Bibliografie

1. <https://dermnetnz.org/topics/morphoea>
2. Styliani Siskou, Ourania Drongoula. Coexistence of lichen sclerosus et atrophicus and morphea in the same lesion. În: *Cureus*, 2023.



COEXISTENCE OF MORPHEA AND LICHEN SCLEROSUS ET ATROPHICUS: CASE REPORT

Gordila N., Tabarna V., Nedelciuc B., Sturza V., Betiu M.

State University of Medicine and Pharmacy “Nicolae Testemitanu”, Chisinau municipality, Republic of Moldova.

Introduction

Morphea is an autoimmune disease of the connective tissue, characterized by excessive deposition of collagen, which leads to induration of the skin. It is three times more common in females compared to males. Although it is not an inherited disorder, certain HLA subtypes (HLA-DRB1*04:04 and HLA-B*37) are associated with an increased risk of morphea. Up to 40% of patients with severe forms of morphea have a personal or family history of autoimmune or rheumatologic diseases [1]. Lichen sclerosus et atrophicus (LSA) is a chronic inflammatory condition of the skin and mucous membranes, its most frequent presentation being on the genital regions of the body and in only 15% of cases – extragenital. LSA can start at any age, although it is most often diagnosed in women over 50. The oxidative stress is essential in the pathogenesis of both diseases. Although the coexistence of LSA and morphoea are well established in the literature [2], in medical practice this association is rarely encountered.

Objective of the study

To evaluate the clinical, diagnostic and therapeutic characteristics in a case of morphea associated with lichen sclerosus et atrophicus.

Case presentation

We present a prospective case involving a 74-years-old woman diagnosed with plaque morphea associated with lichen sclerosus et atrophicus. The disease started 7 years ago with multiple itchy lesions, spread on the trunk, upper limbs and genitals. The previously administered treatments were ineffective and the pathological skin process progressed, the itching becoming very intense. Comorbidities - hypertension and hepatitis C. Her family history was unremarkable. Dermatological examination revealed the presence of sclerotic plaques, with a shiny surface, yellowish-waxy in color, with a violet halo, well-demarcated, with an irregular outline, centered by areas of atrophy. It alternated with multiple polygonal, whitish, pearly papules, with a „parchment-like” surface. Also - melanonychia on the fingers and toes. On the genitals - pearly-white, parchment-like plaques, with a well-defined contour, irregular shape, cracks were attested. Paraclinical investigations revealed thrombocytopenia, lymphocytosis, highly elevated liver tests, positive anti-HCV antibody, positive anti-Borrelia IgG antibody. Dermoscopy revealed whitish fibrotic beams, network-like pigment structures, linear branching vessels and the absence of hair follicles – patterns characteristic for morphea, as well as “comedo-like” openings, telangiectasia of different lengths and calibers, arranged on a pale pink, unstructured, homogeneous background – patterns for LSA. Systemic therapy with Methylprednisolone 0,5 mg/kg, vitamin E, pentoxifylline, ascorbic acid, antihistamines, topical dermatocorticosteroids and heparin gel led to the improvement of the pathological skin process with the paleness of the violaceous border of the lesions and the considerable reduction of itching.

Conclusions

In the presented case, we emphasize the coexistence of morphea and LSA - distinct pathologies, but with a possible etiological connection. The presence of LSA lesions on the genitals and extragenital is also particular. Dermoscopic patterns confirmed the clinical diagnosis avoiding invasive methods. The administered systemic and topical treatment induced the improvement of the skin manifestations of both pathologies with the remission of itching.

References

1. <https://dermnetnz.org/topics/morphoea>
2. Styliani Siskou, Ourania Drongoula. Coexistence of lichen sclerosus et atrophicus and morphea in the same lesion. În: *Cureus*, 2023.



MEDICINA REGENERATIVĂ ÎN DERMATOLOGIE. METODE NOI: PRP, EXOSOMI ȘI CELULE STEM. BAZE ȘTIINȚIFICE

Lica E.

Clinica „Doctor Lica”, Republica Moldova, clinica „Aeon” (UAE), specialist dermatolog

Introducere

Pielea este organul care servește ca stratul cel mai exterior de protecție împotriva rănilor, agenților patogeni și pentru menținerea homeostaziei în relație cu factorii externi. Cu toate acestea, pielea poate fi deteriorată de factori precum arsuri, traume, expunere la lumina ultravioletă (UV), radiații infraroșii (IR) și boli autoimune, necesitând ulterior reparare și regenerare. În ultimii ani, au apărut metode promițătoare de medicină regenerativă, precum Platelet-Rich Plasma (PRP), exozomi și celule stem, cu rezultate dovedite științific.

Scopul acestei lucrări este de a rezuma stadiul actual al cercetărilor privind exozomii derivați din celule stem, PRP și celulele stem în dermatologia cosmetică și de a discuta provocările actuale și direcțiile viitoare.

Materiale și metode

A fost realizată o revizuire sistematică a studiilor clinice și a testelor care implică PRP, exozomi și celule stem în dermatologie. Datele au fost colectate din reviste de specialitate revizuite de colegi, rapoarte clinice și studii de caz ale pacienților. În studii, PRP a fost preparat prin centrifugarea sângelui pacientului pentru a concentra trombocitele și factorii de creștere. Exozomii, derivați din celule stem mezenchimale (CSM), au fost izolați și purificați folosind tehnici de ultracentrifugare. Celulele stem au fost recoltate din surse precum țesutul adipos, măduva osoasă și sângele din cordonul ombilical, urmate de protocoale de expansiune și diferențiere. Pacienții din studii au primit tratamente conform protocoalelor standardizate, cu rezultate evaluate clinic, documentație fotografică și analize histologice.

Rezultate

Tratamentul cu PRP a demonstrat îmbunătățiri semnificative ale texturii pielii, elasticității și aspectului general, cu producție crescută de colagen și vindecare accelerată a rănilor. Terapia cu exozomi a prezentat proprietăți antiinflamatorii puternice, reducerea hiperpigmentării și promovarea rejuvenării pielii. Tratamentele cu celule stem au arătat o regenerare tisulară considerabilă, cu îmbunătățiri notabile în afecțiuni precum cicatricile de acnee, alopecia și rănilor cronice. Utilizarea combinată a PRP, exozomilor și celulelor stem a oferit efecte sinergice, îmbunătățind și mai mult regenerarea și repararea pielii.

Discuții

Rezultatele subliniază potențialul medicinei regenerative în dermatologie. PRP, îmbogățit cu factori de creștere, accelerează vindecarea și regenerarea țesuturilor, făcându-l un tratament eficient pentru diverse afecțiuni dermatologice. Exozomii, ca vezicule celulare fără celule secretate de celule stem, joacă un rol esențial în comunicarea celulă-celulă datorită proteinelor funcționale pe care le transportă, oferind o abordare inovatoare pentru rejuvenarea și repararea pielii fără riscurile asociate cu terapiile bazate pe celule.

Celulele stem, cu capacitatea lor de a se diferenția în multiple tipuri de celule, oferă un instrument versatil pentru tratarea afecțiunilor complexe ale pielii. Cu toate acestea, aplicarea clinică a acestor terapii necesită protocoale standardizate și cercetări suplimentare pentru a optimiza eficacitatea și siguranța tratamentelor.

Concluzii

Medicina regenerativă, prin utilizarea PRP, exozomilor și celulelor stem, deține un potențial imens în dermatologie. Aceste terapii promovează regenerarea și repararea pielii, oferind tratamente eficiente pentru o gamă largă de afecțiuni dermatologice. Efectele sinergice observate cu terapiile combinate evidențiază necesitatea unor abordări integrate de tratament. Pe măsură ce cercetarea avansează și protocoalele clinice sunt rafinate, medicina regenerativă este pe cale să devină un pilon în practica dermatologică, oferind pacienților soluții inovatoare și eficiente pentru sănătatea și rejuvenarea pielii.

Bibliografie

1. Etulain, J. Platelets in Wound Healing and Regenerative Medicine. *Platelets* 2018,29, 556–568.
2. Troha, Kaja, Domen Vozel, Matevž Arko, Apolonija Bedina Zavec, Drago Dolinar, Matej Hočevar, Zala Jan, Matic Kisovec, Boštjan Kocjančič, Ljubiša Pađen, and et al. 2023. „Autologous Platelet and Extracellular Vesicle-Rich Plasma as Therapeutic Fluid: A Review” *International Journal of Molecular Sciences* 24, no. 4: 3420. <https://doi.org/10.3390/ijms24043420>.



REGENERATIVE MEDICINE IN DERMATOLOGY. NEW METHODS: PRP, EXOSOMES AND STEM CELLS. SCIENTIFIC BASES

Lica E.

«Doctor Lica clinic» (Moldova), «Aeon Clinic» (UAE)

Introduction

The skin is the organ that serves as the outermost layer of protection against injury, pathogens, and homeostasis with external factors; in turn, it can be damaged by factors such as burns, trauma, exposure

to ultraviolet light (UV), infrared radiation (IR) and autoimmune diseases, causing a need to subsequently repair and regenerate the skin. In the last years new promising methods of regenerative medicine appeared, like prp, exosomes and stem cells, with scientifically proven results.

The purpose of this review is to sum up the current state of research on multiple stem cell-derived exosomes, PRP and stem cells in cosmetic dermatology and to discuss the current challenges and future directions.

Materials and methods

A systematic review of clinical studies and trials involving PRP, exosomes, and stem cells in dermatology was conducted. Data were collected from peer-reviewed journals, clinical reports, and patient case studies. In the studies PRP was prepared through centrifugation of the patient's blood to concentrate platelets and growth factors. Exosomes, derived from mesenchymal stem cells (MSCs), were isolated and purified using ultracentrifugation techniques. Stem cells were harvested from sources such as adipose tissue, bone marrow, and umbilical cord blood, followed by expansion and differentiation protocols. Patients in the studies, received treatments following standardized protocols, with outcomes assessed through clinical evaluations, photographic documentation, and histological analyses.

Results

PRP treatment demonstrated significant improvements in skin texture, elasticity, and overall appearance, with increased collagen production and enhanced wound healing. Exosome therapy exhibited potent anti-inflammatory properties, reduction in hyperpigmentation, and promotion of skin rejuvenation. Stem cell treatments showed considerable tissue regeneration, with notable improvements in conditions such as acne scars, alopecia, and chronic wounds. The combined use of PRP, exosomes, and stem cells provided synergistic effects, further enhancing skin regeneration and repair.

Discussions

The results emphasize the potential of regenerative medicine in dermatology. PRP, enriched with growth factors, accelerates tissue healing and regeneration, making it an effective treatment for various dermatological conditions. Exosomes, as cell-free vesicles secreted by stem cells, play a pivotal role in cell-to-cell communication due to their functional proteins, offering a novel approach to skin rejuvenation and repair without the risks associated with cell-based therapies. Stem cells, with their ability to differentiate into multiple cell types, provide a versatile tool for treating complex skin conditions. However, the clinical application of these therapies requires standardized protocols and further research to optimize treatment efficacy and safety.

Conclusions

Regenerative medicine, through the use of PRP, exosomes, and stem cells, holds immense potential in dermatology. These therapies promote skin regeneration and repair, offering effective treatments for a wide range of dermatological conditions. The synergistic effects observed with combined therapies highlight the need for integrated treatment approaches. As research advances and clinical protocols are refined, regenerative medicine is poised to become a cornerstone in dermatological practice, providing patients with innovative and effective solutions for skin health and rejuvenation.

References

1. Etulain, J. Platelets in Wound Healing and Regenerative. Medicine. Platelets 2018, 29, 556–568.
2. Troha, Kaja, Domen Vozel, Matevž Arko, Apolonija Bedina Zavec, Drago Dolinar, Matej Hočevar, Zala Jan, Matic Kisovec, Boštjan Kocjančič, Ljubiša Pađen, and et al. 2023. "Autologous Platelet and Extracellular Vesicle-Rich Plasma as Therapeutic Fluid: A Review" International Journal of Molecular Sciences 24, no. 4: 3420. <https://doi.org/10.3390/ijms24043420>.



ECZEMA HERPETICUM, ERUPȚIE VARICELIFORMĂ KAPOȘI – CAZ CLINIC

Maximenco I.¹, Gogu V.¹, Sturza V.¹, Gorgos E.¹, Proca O.², Cornilov I.², Bețiu M.¹

¹ Catedra de dermatovenerologie, Universitatea de Stat de Medicină și Farmacie „Nicolae Testemițanu”, mun. Chișinău, Republica Moldova

² Spitalul de Dermatologie și Maladii Comunicabile, secția nr. 1, mun. Chișinău, Republica Moldova

Introducere

Eczema herpeticum (EH) este o infecție virală care apare ca o complicație la pacienții cu dermatită atopică (DA). Mai frecvent sunt afectați sugarii și copiii. Diagnosticul clinic se stabilește pe baza anamnezei de dermatită atopică și a prezenței erupției acute, monomorfe, compusă din vezicule grupate, dureroase, asociate cu febră și fatigabilitate. Localizarea de elecție este fața și gâtul, dar erupția se poate generaliza. Testele de laborator includ cultura virală, colorarea directă cu anticorpi fluorescenți, reacția de polimerizare în lanț și testul la celule Tzank. Tratamentul cuprinde preparate antivirale, antiseptice și corticosteroizi (CS) topici [1, 3].

Scopul

Lucrarea este menită să reprezinte asocierea dintre EH și DA, subliniind particularitățile morfologice distincte ale leziunilor și utilizarea ca tratament a CS pe cale sistemică.

Prezentare de caz clinic

Pacientul X, de 18 ani, s-a prezentat cu multiple papule, vezicule și cruste, predominant în zona periorbitală, intens dureroase (7/10 periorbital), însoțite de prurit și eliminări sero-purulente din sacul conjunctival. Istoricul maladiei se întinde pe o perioadă de 2 ani, debutând cu erupții la nivelul feței și conjunctivei. Tratamentul autoadministrat a inclus creme și picături oftalmice pe bază de CS, cu un efect pozitiv temporar, motiv pentru care pacientul a fost internat în secția dermatologică. Din anamneză, pacientul este cunoscut cu DA și conjunctivită alergică și are alergii la cefalexin. Părinții sunt alergici la ambrozie, iar frații suferă de DA.

Statutul dermatologic manifestat prin leziuni cronice în fază acută, de tip inflamator, simetrice la nivelul feței, în special periorbital, polimorfe, reprezentate prin papule și vezicule așezate în clustere cu fundal eritematos, acoperite de cruste aderente milcerice și exudat sero-purulent, intens pruriginoase și dureroase. Investigațiile paraclinice au evidențiat: VSH, IgE total, examen bacteriologic *Staphylococcus aureus*, Anti HSV tip 1 IgG, testul la celule Tzanck - pozitive.

Pe baza datelor anamnestice, a examenului clinic și paraclinic, s-a stabilit diagnosticul de eczema herpetiformă, erupție variceliformă *Kapoși*. Tratamentul sistemic administrat a fost: Valaciclovir 500 mg, 3 pastile/zi, Prednisolon 5 mg, 7 pastile/zi, Clemastin-BP 1 mg, Ketotifen 1 mg, Microflox- 500 mg, Furosemid 40 mg, iar tratamentul topic a inclus antiseptice, ulei de zinc 30%.

Discuții

Cazul clinic demonstrează că complicațiile dermatitei atopice pot include exacerbarea infecției herpetice, care poate fi ușor omisă. Expresia crescută a celulelor T-helper de tip 2, IL-10 și IL-25 la pacienții cu *Eczema herpeticum* este asociată cu scăderea peptidelor antimicrobiene din epiderm și creșterea inflamației locale, reducând astfel forțele de protecție împotriva infecției herpetice [2].

Concluzii

Particularitatea cazului prezentat a constat în manifestarea erupției de tip polimorf, cu apariția papulelor și veziculelor care nu sunt clasice în EH. O altă particularitate a fost utilizarea CS sistemic contra topic, pentru a preveni efectul rebound. Asocierea infecției herpetice cu DA este o condiție potențial mortală. Localizarea doar facială și răspunsul terapeutic pozitiv sugerează un prognostic favorabil, dar cu posibile recidive.

Bibliografie

1. Bologna JL, Jorizzo JL, Rapani RP. *Dermatology: second edition*. 2008.
2. Damour A, Garcia M, Seneschal J, Lévêque N, Bodet C. Eczema Herpeticum: Clinical and Pathophysiological Aspects. *Clin Rev Allergy Immunol*. 2020 Aug;59(1):1-18.
3. Olson J, Robles DT, Kirby P, Colven R (2008). Kaposi varicelliform eruption (eczema herpeticum). *Dermatology online journal* 14(2):18.



ECZEMA HERPETICUM, KAPOŠI VARICELLIFORM ERUPTION – CASE REPORT

Maximenco I.¹, Gogu V.¹, Sturza V.¹, Proca O.², Cornilov I.², Betiu M.¹

¹Department of Dermatovenerology, "Nicolae Testemitanu" State University of Medicine and Pharmacy, Chisinau municipality, Republic of Moldova

²Hospital of Dermatology and Communicable Diseases

Introduction

Eczema herpeticum (EH) is a viral infection, which occurs as a complication in patients with atopic dermatitis (AD). Infants and children are more commonly affected. The clinical diagnosis is established based on the anamnesis of atopic dermatitis, the presence of acute, monomorphic rash, composed of grouped, painful vesicles, associated with fever and fatigue. The site of choice is the face and neck, but it can also be generalized. Laboratory tests include: viral culture, direct staining with fluorescent antibodies, Polymerase chain reaction, Tzank cell test. Treatment includes antiviral preparations, antiseptics and topical corticosteroids (CS) [1,3].

Aim

The case is intended to represent the association of EH and DA, with the distinct morphological particularity of the lesions and the use of systemic CS as treatment.

Case report

Patient X, 18 years old, presents with multiple papules, vesicles, crusts, predominantly periorbital, intensely painful (7/10 periorbital), accompanied by itching and sero-purulent discharge from the conjunctival sac. The history of the disease continues for 2 years, with the primary appearance of rashes on the face and conjunctiva. The self-treatment included creams and eye drops based on CS, with a temporary positive effect, which is why he was admitted to the dermatology department. From the anamnesis, the patient is known to have DA and allergic conjunctivitis, allergic to cephalax. Parents allergic to ragweed, siblings suffer from DA. The dermatological status manifested by chronic lesions in exacerbation, inflammatory type, symmetrical on the face, primarily periorbital, polymorphic, represented by papules and vesicles placed in clusters with an erythematous background, covered by milkeric adherent crusts and sero-purulent exudate, intensely pruritic and painful. Paraclinical investigations revealed: VSH, total IgE, bacteriological examination St. Aureus, Anti HSV type 1 IgG, Tzanck cell test - positive. Based on the anamnestic data, the clinical and paraclinical examination, the diagnosis of Eczema Herpeticum, and Kaposi varicelliform eruption was established. Systemic treatment with Valaciclovir 500 mg, 3 pills/day, Prednisolone 5 mg, 7 pills/day, Clemastin-BP 1 mg, Ketotifen 1 mg, Microflox- 500 mg, Furosemide 40 mg and topical antiseptics, zinc oil 30%.

Discussions

The clinical case demonstrates that the complications of atopic dermatitis can be an exacerbation of herpetic infection that can be easily missed. The increased expression of T-helper type 2, IL-10 and IL-25 in patients with Eczema herpeticum, is associated with the decrease of antimicrobial peptides in the epidermis and the increase of local inflammation, which decreases the protective forces against herpetic infection [2].

Conclusion

The peculiarity of the presented case consisted in the manifestation of the polymorphic eruption with the appearance of papules and vesicles that are not classic in EH. Another particularity was the use of systemic versus topical CS, to prevent the rebound effect. The association of herpes infection with AD is a potentially fatal condition. In our case, only facial localization and a positive therapeutic response imply a favorable prognosis, but with possible recurrences.

References

1. Bologna JL, Jorizzo JL, Rapani RP. *Dermatology: second edition*. 2008.
2. Damour A, Garcia M, Seneschal J, Lévêque N, Bodet C. Eczema Herpeticum: Clinical and Pathophysiological Aspects. *Clin Rev Allergy Immunol*. 2020 Aug;59(1):1-18.
3. Olson J, Robles DT, Kirby P, Colven R (2008). Kaposi varicelliform eruption (eczema herpeticum). *Dermatology online journal* 14(2):18.


 ASPECTE NUTRIȚIONALE ÎN DERMATOLOGIE*Mihu E., Bețiu M.*

Catedra de dermatovenerologie, Universitatea de Stat de Medicină și Farmacie „Nicolae Testemițanu”, mun. Chișinău, Republica Moldova

Introducere

Dermatologia nutrițională este un domeniu emergent care explorează relația complexă dintre nutriție și sănătatea pielii.

Scopul studiului a fost de a determina rolul obiceiurilor alimentare nesănătoase și impactul acestora asupra pielii și dezvoltării bolilor de piele, precum și de a descrie efectele benefice ale obiceiurilor alimentare sănătoase asupra prevenirii bolilor dermatologice.

Materiale și metode

Review-ul literaturii a fost elaborat pe baza analizei informațiilor științifice de specialitate contemporane, publicate în perioada 2018-2023. Sursele utilizate au inclus baze de date precum PubMed, NICB, Z-library, Medscape și Mendeley. Cuvintele-cheie aplicate au fost: „boli”, „piele”, „alimente”, „rol”, „mecanism”, „nutrienți”, „relație” și „dietă”, care au fost combinate între ele pentru a obține cele mai relevante rezultate.

Rezultate

Numeroase studii au demonstrat o asociere pozitivă între alimentația necorespunzătoare și agravarea bolilor de piele prin menținerea inflamației sistemice și locale în leziunile dermatologice, prin intermediul IL-6 și TNF- α . În condiții de stres inflamator cronic, virusul herpetic se activează și induce apariția recurențelor cutanate. Prin producția crescută de TNF- α , are loc expansiunea celulelor T-helper 17, ceea ce duce la creșterea producției de IL-17A, participând la patogeniza psoriazisului. Un consum excesiv de cereale și lapte de soia bogate în fitați și fosfați organici pot afecta integritatea enterocitelor, cu dezvoltarea maladiei inflamatorii intestinale, care va avea ca rezultat pierderi importante de minerale (Zn și Fe) și dezvoltarea chielitei unghiulare și a acrodermitei enteropatie, a vitaminelor (A, B, C, niacina etc.) cu dezvoltarea pellagrei și a scorbutului, precum și a altor nutrienți importanți pentru menținerea integrității pielii.

Concluzii

Legătura dintre nutriție și sănătatea pielii este incontestabilă. O dietă bine echilibrată și bogată în nutrienți oferă elementele de bază necesare pentru structura, funcționarea și rezistența pielii. Astfel, adoptând obiceiuri alimentare sănătoase, indivizii pot contribui în mod proactiv la sănătatea și aspectul pielii lor.

Bibliografie

1. Cao, C., Xiao, Z., Wu, Y. et al. Diet and Skin Aging-From the Perspective of Food Nutrition. In: *Nutrients*. 2020, vol. 12(3), p. 870.
2. Richard, M. et al. Prevalence of most common skin diseases in Europe: a population-based study. In: *J Eur Acad Dermatol Venereol*. 2022, vol. 36(7), pp. 1088-1096.
3. Wu, Q. et al. Dietary regulation in health and disease. In: *Signal Transduct Target Ther*. 2022, vol. 7(1), p. 252.



NUTRITIONAL ASPECTS IN DERMATOLOGY

Mihu E., Bețiu M.

Department of Dermatovenerology, "Nicolae Testemitanu" State University of Medicine and Pharmacy, Chisinau municipality, Republic of Moldova

Introduction

Nutritional dermatology is an emerging field that explores the complex relationship between nutrition and skin health.

The **purpose** of the study was to determine the role of unhealthy dietary habits and their impact on the skin and the development of skin diseases, as well as to describe the beneficial effects of healthy dietary habits on skin disease prevention.

Materials and methods

The literature review was developed based on the analysis of contemporary specialized scientific information, which was published in the period 2018-2023, using the databases PubMed, NICB, Z-library, Medscape, Mendeley applying the keywords: „diseases”, „skin”, „foods”, „role”, „mechanism”, „nutrients”, „relationship”, „diet”, which were combined with each other.

Results

Numerous studies have demonstrated a positive association between poor nutrition and the aggravation of skin diseases by maintaining systemic and local inflammation in dermatological lesions via IL-6 and TNF- α . In conditions of chronic inflammatory stress, the herpes virus is activated and induces the appearance of skin recurrences. Through the increased production of TNF- α , it has led to the expansion of T-helper cells 17, which leads to the increased production of IL-17A, participating in the pathogenesis of psoriasis. An excessive consumption of cereals and soy milk rich in phytates and organic phosphates can affect the integrity of enterocytes with the development of inflammatory bowel disease, which will result in important losses of minerals (Zn and Fe) with the development of angular cheilitis and enteropathic acrodermatitis, of vitamins (A, B, C, niacin, etc.) with the development of pellagra and scurvy, as well as other important nutrients in maintaining the integrity of the skin.

Conclusions

The link between nutrition and skin health is undeniable. A well-balanced, nutrient-dense diet provides the building blocks needed for skin structure, function, and resilience. Thus, by adopting healthy eating habits, individuals can proactively contribute to the health and appearance of their skin.

References

1. Cao, C., Xiao, Z., Wu, Y. et al. Diet and Skin Aging-From the Perspective of Food Nutrition. In: *Nutrients*. 2020, vol. 12(3), p. 870.
2. Richard, M. et al. Prevalence of most common skin diseases in Europe: a population-based study. In: *J Eur Acad Dermatol Venereol*. 2022, vol. 36(7), pp.1088-1096.
3. Wu, Q. et al. Dietary regulation in health and disease. In: *Signal Transduct Target Ther*. 2022, vol. 7(1), p.252.




MEDICAMENTE ȘI REACȚIILE CUTANATE LA SOARE: ANALIZA FOTOSENSIBILIZANTELOR

Pogonea I., Chiriac T., Mihalachi-Anghel M., Latus S.

Catedra de farmacologie și farmacologie clinică, Universitatea de Stat de Medicină și Farmacie „Nicolae Testemitanu”, mun. Chișinău, Republica Moldova

Introducere

Reacțiile adverse cutanate la expunerea solară reprezintă un aspect important al efectelor secundare ale medicamentelor. Aproximativ 10% din populație poate experimenta astfel de reacții, iar pacienții spitalizați prezintă un risc crescut. Aceste reacții pot fi clasificate în două categorii principale: reacții fototoxice și reacții fotoalergice, fiecare cu mecanisme de acțiune diferite.

Scopul cercetării este de a analiza arsenalul de medicamente cu potențial fotosensibilizant și mecanismele implicate în reacțiile cutanate adverse la expunerea solară.

Materiale și metode

A fost realizată o analiză a literaturii de specialitate din bazele de date PubMed Central, Scopus, Cochrane Library, Medline, HINARI, Google Scholar și Web of Science din ultimii 20 de ani, pentru identificarea medicamentelor cu potențial fotosensibilizant și a mecanismelor lor de acțiune. În analiză au fost incluse principalele clase de medicamente raportate ca fiind asociate cu reacții adverse cutanate la expunerea solară.

Rezultate

În urma analizei efectuate, s-au identificat numeroase clase de medicamente cu potențial fotosensibilizant. Ponderea relativă a potențialilor fotosensibilizatori pe clasă principală de medicamente sunt: antipsihoticele (clorpromazina, trifluoperazina, perfenazina), antibioticele (cu risc foarte mare pentru tetraciline și macrolide), antiinflamatoarele nesteroidiene (cu risc crescut pentru ibuprofen, naproxen, diclofenacul), fluorochinolonele (ciprofloxacina și ofloxacina), sulfanilamidele (sulfametoxazol), contraceptivele hormonale (care conțin anumite tipuri de progesteron cum ar fi gestodena și desogestrelul), retinoizii (tretinoina (acidul retinoic), isotretinoina și adapalena), diureticele (în special, tiazidele) etc.

Reacțiile adverse cutanate pot fi clasificate în reacții fototoxice și fotoalergice, fiecare având mecanisme specifice de acțiune. Reacțiile fototoxice sunt dependente de doză și pot apărea la prima expunere la soare, în timp ce reacțiile fotoalergice sunt mediate de sistemul imunitar și apar la persoanele sensibilizate.

Discuții

Mecanismele de fotosensibilizare implică absorbția radiațiilor solare de către medicamente, generând radicali liberi și reacții adverse cutanate. Unele medicamente prezintă un risc mai mare de fototoxicitate sau fotoalergie, iar factorii precum doza medicamentului, durata tratamentului și expunerea la soare influențează severitatea reacțiilor cutanate adverse.

Concluzii

Este esențial ca medicii să fie conștienți de riscul de fotosensibilizare asociat cu anumite clase de medicamente și să ofere pacienților informații și măsuri preventive adecvate. Educația pacienților, protecția solară și monitorizarea atentă a reacțiilor cutanate sunt importante pentru managementul eficient al acestor efecte adverse și pentru îmbunătățirea calității vieții pacienților.

Bibliografie

1. Bartolomeo, Di. 2022. „Drug-Induced Photosensitivity: Clinical Types of Phototoxicity and Photoallergy and Pathogenic Mechanisms”. *Frontiers in Allergy* 3. <https://doi.org/10.3389/falgy.2022.876695>.
2. Blakely, Kim M., Aaron M. Drucker, and Cheryl F. Rosen. 2019. “Drug-Induced Photosensitivity-an Update: Culprit Drugs, Prevention and Management”. *Drug Safety: An International Journal of Medical Toxicology and Drug Experience* 42 (7): 827–47.
3. Ghicavii V., Chiriac T., Stratu E., Pogonea I. Perverted and/or Inefficient Drug Treatment. *Arta Medica*. 2022;83(2):47-57.
4. Pogonea I. et al. Medicamente care cresc riscul fotosensibilizării //Farmacist. ro. – 2024. – T. 216. – Nr. 1.
5. Zaheer, Mohd Rehan, Anamika Gupta, Jawaid Iqbal, Qamar Zia, Akil Ahmad, Roohi, Mohammad Owais et al. 2016. „Molecular Mechanisms of Drug Photodegradation and Photosensitization”. *Current Pharmaceutical Design* 22 (7): 768–82.
6. Hofmann G.A., Weber B. Drug-induced photosensitivity: culprit drugs, potential mechanisms and clinical consequences. *J Dtsch Dermatol Ges*. 2021 Jan; 19(1):19-29. doi:10.1111/ddg.14314. PMID: 33491908; PMCID: PMC7898394.



MEDICATIONS AND CUTANEOUS REACTIONS TO SUNLIGHT: ANALYSIS OF PHOTSENSITIZING AGENTS

Pogonea I., Chiriac T., Mihalachi-Anghel M., Latus S.

Department of basic and clinical pharmacology, State University of Medicine and Pharmacy „Nicolae Testemitanu”, Republic of Moldova

Introduction

Adverse cutaneous reactions to sun exposure are an important aspect of medication side effects. Approximately 10% of the population may experience such reactions, with hospitalized patients being at increased risk. These reactions can be categorized into phototoxic and photoallergic reactions, each with different mechanisms of action.

This research **aims** to analyze the range of medications with photosensitizing potential and the mechanisms involved in adverse cutaneous reactions to sun exposure.

Materials and Methods

An analysis of the specialized literature from databases such as PubMed Central, Scopus, Cochrane Library, Medline, HINARI, Google Scholar, and Web of Science over the past 20 years was conducted to identify medications with photosensitizing potential and their mechanisms of action. The analysis included the main classes of medications reported to be associated with adverse cutaneous reactions to sun exposure.

Results

The analysis identified numerous classes of medications with photosensitizing potential. The relative proportion of potential photosensitizers by major medication class includes: antipsychotic medications (chlorpromazine, trifluoperazine, perphenazine), antibiotics (very high risk for tetracyclines, macrolides), nonsteroidal anti-inflammatory drugs (high risk for ibuprofen, naproxen, diclofenac), fluoroquinolones (ciprofloxacin and ofloxacin), sulfonamides (sulfamethoxazole), hormonal contraceptives (containing certain types of progesterone such as gestodene and desogestrel), retinoids (tretinoin (retinoic acid), isotretinoin, and adapalene), diuretics (thiazides), and others.

Adverse cutaneous reactions can be classified into phototoxic and photoallergic reactions, each with specific mechanisms of action. Phototoxic reactions are dose-dependent and can occur at the first sun exposure, while photoallergic reactions are immune-mediated and occur in sensitized individuals.

Discussions

The mechanisms of photosensitization involve the absorption of solar radiation by medications, generating free radicals and adverse cutaneous reactions. Some medications present a higher risk of phototoxicity or photoallergy, and factors such as the drug dose, treatment duration, and sun exposure influence the severity of adverse cutaneous reactions.

Conclusions

It is essential for physicians to be aware of the risk of photosensitization associated with certain classes of medications and to provide patients with appropriate information and preventive measures. Patient education, sun protection, and careful monitoring of cutaneous reactions are important for the effective management of these adverse effects and for improving patients' quality of life.

References

1. Bartolomeo, Di. 2022. "Drug-Induced Photosensitivity: Clinical Types of Phototoxicity and Photoallergy and Pathogenetic Mechanisms." *Frontiers in Allergy* 3. <https://doi.org/10.3389/falgy.2022.876695>.
2. Blakely, Kim M., Aaron M. Drucker, and Cheryl F. Rosen. 2019. "Drug-Induced Photosensitivity-an Update: Culprit Drugs, Prevention and Management." *Drug Safety: An International Journal of Medical Toxicology and Drug Experience* 42 (7): 827–47.
3. Ghicavii V, Chiriac T, Stratu E, Pogonea I. Perverted and/or Inefficient Drug Treatment. *Arta Medica*. 2022;83(2):47-57.
4. Pogonea I. et al. Medicamente care cresc riscul fotosensibilizării // *Farmacist. ro.* – 2024. – T. 216. – №. 1.
5. Zaheer, Mohd Rehan, Anamika Gupta, Jawaid Iqbal, Qamar Zia, Akil Ahmad, Roohi, Mohammad Owais, et al. 2016. "Molecular Mechanisms of Drug Photodegradation and Photosensitization." *Current Pharmaceutical Design* 22 (7): 768–82.

6. Hofmann GA, Weber B. Drug-induced photosensitivity: culprit drugs, potential mechanisms and clinical consequences. *J Dtsch Dermatol Ges.* 2021 Jan;19(1):19-29. doi: 10.1111/ddg.14314. PMID: 33491908; PMCID: PMC7898394.

RAPORT DE CAZURI CLINICE DE NEUROSIFILIS: ASPECTE NEUROLOGICE ȘI PSIHIATRICE ALE MARELUI IMITATOR

Rotari M.¹, Bețiu M.¹, Gogu V.¹, Proca O.², Caisâm T.¹

¹ Catedra de dermatovenerologie, Universitatea de Stat de Medicină și Farmacie „Nicolae Testemițanu”, mun. Chișinău, Republica Moldova

² Spitalul de Dermatologie și Maladii Comunicabile, mun. Chișinău, Republica Moldova

Introducere

Neurosifilisul (NS) este o complicație a infecției sifilitice, în care afectarea sistemului nervos central poate avea manifestări clinice variate – de la tulburări comportamentale și declin cognitiv până la pareză și moarte. Netratat, NS poate duce la sechele ireversibile și exitus, iar precocitatea inițierii tratamentului specific influențează direct asupra prognosticului bolii. Sifilisul este cauzat de *Treponema pallidum*, bacterie din clasa spirochetelor, care pătrunde în organism, mai frecvent, la nivelul mucoaselor și diseminează sistemic pe cale hematogenă și limfatică [1].

Fără tratament specific, boala poate decurge în trei stadii: primar, secundar și terțiar, care alternează cu perioade asimptomatice, variabile după durată. Invazia sistemului nervos central cu *T. pallidum* are loc în primele zile de la infectare [2, 3], astfel că NS, care poate fi eronat perceput ca o complicație sifilitică tardivă, poate apărea în oricare din cele trei stadii ale maladiei.

Dezvoltarea NS depinde de interacțiunea complexă dintre invazia bacteriană a sistemului nervos și capacitatea sistemului imun de eliminare a agentului patogen [4]. Se cunosc cinci forme de NS: trei forme precoce – asimptomatică, meningeală și meningovasculară; și două forme tardive – pareză generală (cu afectarea encefalului) și *tabes dorsalis* (cu afectarea măduvei spinării) [3]. Primele trei forme se referă la NS precoce, iar ultimele două forme se referă la NS tardiv. De asemenea, NS tardiv poate imita diferite afecțiuni psihiatrice – depresie, manie, psihoză, halucinații, stări euforice, demență și tulburări schizofrenice [5].

Diagnosticul de NS se stabilește pe baza manifestărilor clinice neurologice și a schimbărilor din lichidul cefalorahidian (LCR). Așa cum nu există un standard de aur în diagnosticul NS și nu este stabilit un consens în ceea ce privește criteriile de diagnostic [4], este necesară o corelare particulară cu simptomele clinice, modificările LCR și serologice, ceea ce poate fi o provocare pentru medicii dermatovenerologi, neurologi și psihiatri.

Se prezintă trei cazuri clinice de NS la pacienți de sex masculin, cu manifestări neurologice și psihiatrice, care s-au dezvoltat într-o perioadă relativ scurtă, de 1-2 ani.

Scopul lucrării constă în evaluarea particularităților clinice și de conduită a neurosifilisului la adulți.

Materiale și metode

A fost efectuat un studiu retrospectiv pe o serie de cazuri de neurosifilis.

Studiu de caz

Primul caz. În anul 2024, un bărbat în vârstă de 42 de ani, care și-a pierdut cunoștința într-un loc public și prezenta tulburări de vorbire, a fost transportat la spital cu suspiciunea de accident vascular cerebral (AVC), care însă nu a fost confirmată. Fiind depistat RPR (Rapid Plasma Reagin Test) pozitiv, pacientul a fost îndreptat la Spitalul de Dermatologie și Maladii Comunicabile din mun. Chișinău, Republica Moldova. La momentul spitalizării, pacientul prezenta lentoare în vorbire, confuzie, dezorientare în spațiu și dificultăți de a răspunde la întrebări despre sine și trecutul său, fără semne neurologice evidente. La examenul neurologic s-au constatat pupile isocore, reflexe directe și indirecte bilateral pozitive, fără deficite motorii sau senzitive, semne meningiene negative. Testul cognitiv MoCA a fost de 9/30 puncte, indicând o afectare cognitivă semnificativă, corespunzătoare demenței. Demența primară a fost exclusă din cauza vârstei tinere și dezvoltării rapide a simptomelor (sora pacientului a raportat instalarea dereglărilor cognitive în decursul ultimului an).

Diagnosticul de accident vascular cerebral acut a fost, de asemenea, exclus, deoarece tomografia computerizată a craniului nu a relevat focare patologice, dar au fost observate depozite punctate ateromatice

în regiunea sifoanelor carotide bilateral. Luând în considerare semnele clinice și pozitivitatea RPR, s-a efectuat analiza LCR, care a arătat: VDRL pozitiv titru 1:8, TPHA hemaglutinare pasivă pozitiv +++++, Westernblot IgG Sifilis pozitiv, ELISA IgG și IgM pozitiv. Pacientul a fost HIV negativ. Investigațiile de rutină au fost relativ în limitele normei, cu leucocitoză de 12,7 (fără schimbări în formula leucocitară).

Pe baza datelor clinice și paraclinice s-a stabilit diagnosticul de NS și s-a început terapia cu penicilina G 2,4 mil. UI. Reacția Jarisch-Herxheimer nu s-a manifestat. Tratamentul a durat 14 zile, cu doza zilnică de 2,4 mil. UI și medicația indicată de neurolog: Piracetam 20% - 5 ml intravenos, Cinarizina 0,025 - 2 pastile seara, Memantina 0,01 - 1 pastila dimineața.

La momentul externării și pe durata tratamentului, pacientul a prezentat o ușoară ameliorare, amintindu-și exact vârsta sa și orientându-se mai bine în spațiu, dar funcțiile cognitive au rămas profund afectate, testul MoCA repetat a arătat 11/30 puncte. Prezintă interes reevaluarea cognitivă a pacientului la 6-12 luni de la tratament, pentru a estima gradul de reversibilitate a afectării neuroase.

Al doilea caz. În anul 2024, un bărbat în vârstă de 32 de ani s-a prezentat la Institutul de Neurologie și Neurochirurgie după ce și-a pierdut cunoștința în urma unui traumatism cranio-cerebral. Pacientul era dezorientat temporal și spațial, prezintă lentoare în vorbire și dificultăți de concentrare, halucinații auditive și acuza cefalee. Conform relatărilor rudelor, în ultimul an pacientul a început să manifeste tulburări de comportament, labilitate psiho-emoțională, apatie, agresivitate și perturbări de memorie.

La consultația neurologului s-a stabilit diagnosticul de encefalopatie structural atrofică posttraumatică, neurosifilis meningo-vascular, crize epileptice non-convulsive rare și tulburări cognitive. La examenul obiectiv nu au fost determinate abateri, examenul neurologic fiind normal, cu excepția probei Romberg, care a arătat instabilitate posturală nesistematizată și hiperhidroză palmară.

Testele serologice au arătat: RPR +++++ cu titru 1:8, TPHA +++++, anticorpi specifici IgG 3,2, titru 1:1280 și IgM negativ. Examenul LCR a relevat VDRL pozitiv, Anti *T. pallidum* IgG 3,39 (valori de referință 0,21) cu titru 1:40, Anti *T. pallidum* IgM 0,39 (valori de referință 0.16) și test Pandy pozitiv. În sânge, trombocitele au fost de 340×10^9 , leucocitele de 14×10^9 , iar viteza de sedimentare a hematiilor (VSH) de 21. La examinarea CT a cutiei craniene s-au depistat semne de atrofie cerebrală marcată. Minitestul cognitiv a avut un rezultat de 8/30 puncte.

S-a stabilit diagnosticul de NS simptomatic, forma meningo-vasculară, și s-a administrat un tratament cu penicilină G, doza zilnică fiind de 2,4 mil. UI timp de 14 zile. Medicul neurolog a recomandat suplimentarea tratamentului cu carbamazepină 200 mg zilnic timp de 3 luni, fosfolipide hipotalamice 28 mg/2 ml intravenos zilnic timp de 10 zile și vitamine din grupul B timp de 10 zile. Pe parcursul tratamentului, nu s-a constatat nicio evoluție în tulburările cognitive și comportamentale ale pacientului.

Al treilea caz. În anul 2020, un bărbat în vârstă de 33 de ani s-a prezentat la spital acuzând slăbiciune musculară în partea stângă a corpului, cefalee, greață periodică și fatigabilitate. Din anamneză reiese că pacientul și-a pierdut cunoștința în timp ce se afla la volanul automobilului, ceea ce a dus la internarea acestuia în spital, unde s-a depistat un RPR pozitiv. La examenul obiectiv, pacientul prezenta hemipareză pe stânga, bradikinezie bilaterală, pupile izocore și reflexe la lumină păstrate bilateral. Testul cognitiv MoCA a indicat 12 puncte dintr-un maximum de 30. Testele serologice au arătat: RPR +++++, TPHA +++++, anticorpi specifici IgG pozitivi și IgM negativ. Examenul LCR a relevat VDRL pozitiv, RPR +++++, TPHA +++++, anticorpi specifici IgM ++, IgG pozitiv +++++. S-a stabilit diagnosticul de NS și s-a administrat un tratament cu benzatil benzilpenicilină 2,4 mil UI zilnic timp de 14 zile, fără îmbunătățiri notabile în simptomele neurologice și psihiatrice pe durata tratamentului.

Discuții

La cei trei pacienți din seria de cazuri s-au efectuat investigații CT, pe baza cărora s-au exclus diagnosticele de accident vascular cerebral și formațiuni de volum intracraniene. Demența primară a fost exclusă din lista de diagnostice diferențiale datorită declinului cognitiv relativ rapid (1-2 ani) și vârstei tinere a pacienților (32, 33 și 42 de ani). Investigațiile serologice pentru virusurile hepatice și HIV au fost negative. Pe durata tratamentului, nu s-a atestat nicio evoluție clinică pozitivă la acești pacienți.

O revizuire narativă a literaturii de specialitate a relevat un nivel scăzut de conștientizare clinică a NS ca posibilă cauză a diferitelor tulburări psihice [5]. Stabilirea precoce a diagnosticului și inițierea promptă a tratamentului sunt esențiale în cazurile de NS, influențând direct proporțional reversibilitatea manifestărilor. În acest context, testarea de rutină a pacienților cu simptome psihiatrice și neurologice pentru markeri serologici sifilitici se impune ca o măsură obligatorie. În cazurile în care suspiciunea clinică este întărită de un anamnesic relevant (vârstă tânără, sex masculin, dezvoltare relativ rapidă a condiției psihiatrice, relații

sociale alterate, pacient care locuiește singur), evaluarea LCR este considerată utilă. Totuși, din cauza eventualelor complicații în urma prelevării LCR, acest test prezintă anumite limitări.

Testele de screening pentru sifilis rămân a fi testele non-treponemale serologice VDRL și RPR [4, 9]. Pentru a stabili diagnosticul de NS, este necesară confirmarea prezenței treponemelor în sistemul nervos prin analiza LCR. Centrele pentru Controlul și Prevenirea Bolilor (CDC) subliniază două categorii de diagnostic pentru NS: NS „confirmat” – în această categorie NS este prezent în orice stadiu al sifilisului cu un test LCR-VDRL reactiv și NS „prezumtiv” – categorie în care LCR-VDRL este nereactiv, dar se atestă anomalii ale LCR cum ar fi pleiocitoza sau creșterea proteinelor și semne clinice caracteristice pentru sifilis [5].

Testarea reacției de polimerizare în lanț (PCR) ar fi o metodă complementară, dar are sensibilitate neclară în analiza LCR sau a sângelui (sensibilitatea a variat între 40% și 70%) [6]. PCR poate fi utilizată ca test suplimentar pentru screeningul sifilisului, în special în stadiul incipient, când reacția serologică este negativă [7].

Conform unui studiu epidemiologic din 2022 [8], rata sifilisului este în creștere continuă comparativ cu 2013, prevalând la bărbați în raport cu femeile cu o rata de 7,8:1. Datele din acest studiu afirmă că 74% din cazurile de sifilis cu modalitate de transmitere cunoscută au fost în rândul MSM (*Men Who Have Sex with Men*). Este necesară întărirea măsurilor epidemiologice de screening și tratament în aceste grupuri, precum și creșterea gradului de conștientizare a maladiei la nivelul populației.

Concluzii

Diagnosticul de NS este complicat, deoarece acesta se poate manifesta foarte variat. Evaluarea clinică și colectarea minuțioasă a anamnezei au o importanță majoră în stabilirea diagnosticului. Este esențială considerarea NS ca diagnostic diferențial la pacienți tineri, în special de sex masculin, cu dezvoltarea rapidă a declinului cognitiv și a tulburărilor comportamentale. O conlucrare interdisciplinară între dermatovenerologi, neurologi și psihiatri ar putea grăbi stabilirea diagnosticului. Diagnosticul se bazează pe examenul obiectiv, datele serologice și modificările în LCR. Administrarea precoce a tratamentului influențează pozitiv reversibilitatea manifestărilor și reduce riscul de instalare a condițiilor de dizabilitate permanentă.

Bibliografie

- Zhang X., Duan J., Wang Y., Xie B., Zhou J., Zhao S., Yin W., Liu P., Zhao F. 2023. Insight into the invasion process and immune-protective evaluation of Tp0971, a membrane lipoprotein from *Treponema pallidum*. *Microbiol Spectr* 11:e00047-23. <https://doi.org/10.1128/spectrum.00047-23>.
- Jancar N., Simões M., Gonçalves F., Duro J., Aguiar P. Neurosyphilis: The Great Imitator. *Cureus*. 2022 Dec 20;14(12):e32747. doi:10.7759/cureus.32747. PMID: 36686118; PMCID: PMC9851570.
- Ha T., Tadi P., Dubensky L. Neurosyphilis. [Updated 2023 Jul 3]. In: *StatPearls* [Internet]. Treasure Island (FL): StatPearls Publishing; 2024 Jan-. Available from: <https://www.ncbi.nlm.nih.gov/books/NBK540979/>
- Boog G.H.P., Lopes J.V.Z., Mahler J.V., Solti M., Kawahara L.T., Teng A.K., Munhoz J.V.T., Levin A.S. Diagnostic tools for neurosyphilis: a systematic review. *BMC Infect Dis*. 2021 Jun 14;21(1):568. doi:10.1186/s12879-021-06264-8. PMID: 34126948; PMCID: PMC8201870.
- Kaur B., Khanna D. A Narrative Review of the Many Psychiatric Manifestations of Neurosyphilis: The Great Imitator. *Cureus*. 2023 Sep 7;15(9):e44866. doi:10.7759/cureus.44866. PMID: 37814742; PMCID: PMC10560128.
- Li W., Han J., Zhao P. et al. Predicting asymptomatic neurosyphilis using peripheral blood indicators. *BMC Infect Dis* 21, 1191 (2021). <https://doi.org/10.1186/s12879-021-06846-6>.
- Zhou C., Zhang X., Zhang W., Duan J., Zhao F. PCR detection for syphilis diagnosis: Status and prospects. *J Clin Lab Anal*. 2019 Jun;33(5):e22890. doi: 10.1002/jcla.22890. Epub 2019 Apr 2. PMID: 30938474; PMCID: PMC6595358.
- European Centre for Disease Prevention and Control. Syphilis. In: ECDC. Annual Epidemiological Report for 2022. Stockholm: ECDC; 2024.
- World Health Organization (WHO). Laboratory and point-of-care diagnostic testing for sexually transmitted infections, including HIV. Geneva: WHO; 2023.



CASE REPORTS OF NEUROSYPHILIS: NEUROLOGICAL AND PSYCHIATRIC ASPECTS OF THE GREAT IMITATOR

Rotari M.¹, Betiu M.¹, Gogu V.¹, Proca O.², Caisam T.¹

¹Department of Dermatovenerology, "Nicolae Testemitanu" State University of Medicine and Pharmacy, Chisinau municipality, Republic of Moldova

²Hospital of Dermatology and Communicable Diseases, mun. Chisinau, Republic of Moldova

Introduction

Neurosyphilis (NS) is a severe complication of syphilitic infection, in which *Treponema pallidum* invades the central nervous system (CNS), causing a wide range of clinical manifestations that can vary

from behavioral disorders and cognitive decline to paresis and death. Without proper treatment, NS can lead to irreversible sequelae and death, and early initiation of specific treatment is essential for a favorable prognosis. Syphilis, caused by the spirochete *Treponema pallidum*, is most commonly transmitted through mucous membranes and disseminates systemically via hematogenous and lymphatic pathways [1]. If untreated, syphilis progresses through three clinical stages: primary, secondary, and tertiary, alternating with asymptomatic periods of variable duration. CNS invasion by *T. pallidum* can occur within the first few days of infection [2,3], meaning that NS, although often perceived as a late complication, can appear in any of the three stages of the disease.

The development of NS depends on the complex interaction between bacterial invasion of the CNS and the immune system's ability to eliminate the pathogen [4]. There are five forms of NS: three early forms – asymptomatic, meningeal, and meningovascular; and two late forms – general paresis (affecting the brain) and tabes dorsalis (affecting the spinal cord) [3]. The first three forms are classified as early NS, and the last two as late NS. Additionally, late NS can mimic various psychiatric disorders, including depression, mania, psychosis, hallucinations, euphoria, dementia, and schizophrenic disorders [5].

The diagnosis of NS is based on neurological clinical manifestations and changes in cerebrospinal fluid (CSF). Because there is no gold standard for diagnosing NS and no clear consensus on diagnostic criteria [4], careful correlation of clinical symptoms with CSF and serological changes is necessary, which can pose a challenge for dermatovenerologists, neurologists, and psychiatrists.

The presented clinical cases illustrate the neurological and psychiatric manifestations of NS in three male patients, whose symptoms developed over a relatively short period of 1-2 years.

The **objective** was to evaluate the clinical features and management of neurosyphilis in adults.

Materials and Methods

A retrospective study was conducted on a series of neurosyphilis cases.

Case 1.

A 42-year-old man lost consciousness in a public place and presented with speech disorders. He was transported to the hospital with a suspected cerebrovascular accident, which was not confirmed. The RPR (Rapid Plasma Reagin) test was positive, and the patient was referred to the Dermatology and Communicable Diseases Hospital in Chişinău, Moldova. Upon hospitalization, he exhibited slow speech, confusion, spatial disorientation, and difficulty answering questions about himself and his past, but without obvious neurological signs. Neurological examination showed isochoric pupils, positive direct and indirect reflexes bilaterally, no motor or sensory deficits, and negative meningeal signs. The MoCA cognitive test score was 9/30, indicating significant cognitive impairment. The diagnosis of acute cerebrovascular accident was excluded, as the cranial CT scan showed no pathological foci, only punctate atheromatous deposits in the carotid siphons bilaterally. Given the clinical signs and RPR positivity, a CSF analysis was performed, which was VDRL positive with a titer of 1:8, TPHA (passive hemagglutination) positive +++++, Western blot IgG for syphilis positive, ELISA IgG and IgM positive. The patient was HIV-negative. Based on clinical and paraclinical data, the diagnosis of NS was established, and treatment with penicillin G 2.4 million units daily for 14 days was initiated. No Jarisch-Herxheimer reaction occurred. The treatment was complemented with Piracetam 20% IV, Cinnarizine 0.025 mg in the evening, and Memantine 0.01 mg in the morning. Upon discharge, the patient showed slight improvement, but cognitive functions remained severely impaired, with a repeated MoCA score of 11/30. Cognitive re-evaluation at 6-12 months post-treatment is recommended to assess the reversibility of neural impairment.

Case 2.

A 32-year-old man presented to the Institute of Neurology and Neurosurgery after losing consciousness following a traumatic brain injury. He was temporospatially disoriented, with slow speech, concentration difficulties, auditory hallucinations, and headaches. According to relatives, behavioral disorders, including psycho-emotional lability, apathy, aggression, and memory disturbances, had started about a year prior. The neurological diagnosis was structural atrophic post-traumatic encephalopathy, meningovascular NS, rare non-convulsive epileptic seizures, and cognitive disorders. Neurological examination was normal, with non-systematized postural instability and palmar hyperhidrosis. Serologically, RPR +++++ titer 1:8, TPHA +++++, specific IgG antibodies 3.2, titer 1:1280, IgM negative. CSF examination was VDRL positive, Anti *T. pallidum* IgG 3.39 (reference values 0.21) titer 1:40, Anti *T. pallidum* IgM 0.39 (reference values 0.16), Pandy test positive. Cranial CT showed marked cerebral atrophy. The

mini-cognitive test score was 8/30. The diagnosis of symptomatic NS, meningovascular form, was established, and treatment with penicillin G 2.4 million units daily for 14 days was initiated. The neurologist also recommended Carbamazepine 200 mg daily for 3 months, hypothalamic phospholipids 28 mg/2 ml IV daily for 10 days, and B vitamins for 10 days. No improvement in cognitive and behavioral disorders was observed during treatment.

Case 3.

A 33-year-old man presented to the hospital with left-sided muscle weakness, headache, periodic nausea, and fatigue. Anamnesis revealed he had lost consciousness while driving and was diagnosed with RPR positive. Objective examination showed left-sided hemiparesis, bilateral bradykinesia, isochoic pupils, and preserved bilateral light reflexes. The MoCA cognitive test score was 12/30. Serologically, RPR +++++, TPHA +++++, specific IgG antibodies positive, IgM negative. CSF examination was VDRL positive, RPR +++++, TPHA +++++, specific IgM antibodies ++, IgG positive +++++. The diagnosis of NS was established, and treatment with benzathine benzylpenicillin 2.4 million units daily for 14 days was initiated, with no notable changes in neurological and psychiatric symptoms during treatment.

Discussions

In the three patients, CT scans excluded cerebrovascular accident and intracranial volume formation diagnoses. Primary dementia was excluded due to the rapid cognitive decline (1-2 years) and the young age of the patients (32, 33, and 42 years). Serological tests for hepatic viruses and HIV were negative. During treatment, no clinical evolution was observed in these patients.

A narrative review of the literature revealed a low level of clinical awareness of NS as a possible cause of various psychiatric disorders [5]. Early diagnosis and subsequent treatment are crucial in cases of NS, directly influencing the reversibility of manifestations. In this context, routine testing of psychiatric and neurological patients for syphilitic serological markers is mandatory. When clinical suspicion is supported by relevant anamnesis (young age, male sex, rapid development of psychiatric condition, altered social relationships, living alone), CSF evaluation is considered useful. However, due to potential complications from CSF collection, this test has limitations.

The screening tests for syphilis remain the non-treponemal serological tests VDRL and RPR [4,9]. To establish the diagnosis of NS, the presence of treponemes in the nervous system must be confirmed by CSF analysis. The Centers for Disease Control and Prevention (CDC) emphasize two categories of NS diagnosis: the first is "confirmed" NS, in which NS is present at any stage of syphilis with a reactive CSF-VDRL test; the second is "presumptive" NS, where CSF-VDRL is non-reactive but CSF abnormalities such as pleocytosis or increased proteins are present, along with clinical signs characteristic of syphilis [5]. Polymerase chain reaction (PCR) testing would be a complementary method, but it has unclear sensitivity in CSF or blood analysis (sensitivity ranged between 40 and 70%) [6]. PCR can be used as an additional screening test for syphilis, especially in the early stage when the serological reaction is negative [7].

According to an epidemiological study from 2022 [8], the syphilis rate is continuously increasing compared to 2013, with a male-to-female ratio of 7.8:1. The data from this study state that 74% of syphilis cases with known transmission mode were among MSM (Men Who Have Sex with Men). Strengthening epidemiological screening and treatment measures in these groups, as well as increasing disease awareness at the population level, is necessary.

Conclusions

Diagnosing NS is complicated due to its varied manifestations. Clinical evaluation and meticulous anamnesis collection are crucial in establishing the diagnosis. Considering NS as a differential diagnosis in young patients, especially males, with rapidly developing cognitive decline and behavioral disorders is notable. Interdisciplinary collaboration – dermatovenerologist, neurologist, psychiatrist – could expedite diagnosis. Diagnosis is based on objective examination, serological data, and CSF changes. Early administration of treatment influences the reversibility of manifestations and reduces the risk.

References:

1. Zhang X, Duan J, Wang Y, Xie B, Zhou J, Zhao S, Yin W, Liu P, Zhao F. 2023. Insight into the invasion process and immune-protective evaluation of Tp0971, a membrane lipoprotein from *Treponema pallidum*. *Microbiol Spectr* 11:e00047-23. <https://doi.org/10.1128/spectrum.00047-23>
2. Jancar N, Simões M, Gonçalves F, Duro J, Aguiar P. Neurosyphilis: The Great Imitator. *Cureus*. 2022 Dec 20;14(12):e32747. doi: 10.7759/cureus.32747. PMID: 36686118; PMCID: PMC9851570.

3. Ha T, Tadi P, Dubensky L. Neurosyphilis. [Updated 2023 Jul 3]. In: *StatPearls* [Internet]. Treasure Island (FL): StatPearls Publishing; 2024 Jan-. Available from: <https://www.ncbi.nlm.nih.gov/books/NBK540979/>
4. Boog GHP, Lopes JVZ, Mahler JV, Solti M, Kawahara LT, Teng AK, Munhoz JVT, Levin AS. Diagnostic tools for neurosyphilis: a systematic review. *BMC Infect Dis*. 2021 Jun 14;21(1):568. doi: 10.1186/s12879-021-06264-8. PMID: 34126948; PMCID: PMC8201870.
5. Kaur B, Khanna D. A Narrative Review of the Many Psychiatric Manifestations of Neurosyphilis: The Great Imitator. *Cureus*. 2023 Sep 7;15(9):e44866. doi: 10.7759/cureus.44866. PMID: 37814742; PMCID: PMC10560128.
6. Li, W., Han, J., Zhao, P. et al. Predicting asymptomatic neurosyphilis using peripheral blood indicators. *BMC Infect Dis* 21, 1191 (2021). <https://doi.org/10.1186/s12879-021-06846-6>
7. Zhou C, Zhang X, Zhang W, Duan J, Zhao F. PCR detection for syphilis diagnosis: Status and prospects. *J Clin Lab Anal*. 2019 Jun;33(5):e22890. doi: 10.1002/jcla.22890. Epub 2019 Apr 2. PMID: 30938474; PMCID: PMC6595358.
8. European Centre for Disease Prevention and Control. Syphilis. In: ECDC. Annual Epidemiological Report for 2022. Stockholm: ECDC; 2024.
9. World Health Organization (WHO). Laboratory and point-of-care diagnostic testing for sexually transmitted infections, including HIV. Geneva: WHO; 2023.



PEMFIGOIDUL BULOS ASOCIAT CU SCABIE: COINCIDENȚĂ SAU CAUZALITATE?

Rotari M.¹, Bețiu M.¹, Gogu V.¹, Proca O.², Gorgos E.¹

¹Catedra de dermatovenerologie, Universitatea de Stat de Medicina și Farmacie „Nicolae Testemitanu”, mun. Chisinau, Republica Moldova

²Spitalul de Dermatologie și Maladii Comunicabile, mun. Chișinău, Republica Moldova

Introducere

Pemfigoidul bulos (PB) este cea mai frecventă boală autoimună buloasă, cu debut preponderent în a 6-a decadă a vieții. În patogenia maladiei este implicat un răspuns imun dereglat al limfocitelor T, sinteza autoanticorpilor IgG și IgE împotriva proteinelor hemidesmozomale (BP180 și BP230) și chemotaxisul neutrofilelor, care în final duc la degradarea membranei bazale epidermale [1]. Printre factorii declanșatori se numără: medicamente, traumatisme, patologii neurologice, tumori și infecții ale pielii. În literatura de specialitate sunt descrise cazuri clinice de asociere a PB cu scabia umană. Se atestă date despre o incidență crescută a PB la pacienți cu scabie în anamneză, comparativ cu pacienții care nu au suferit de această infestație cutanată.

Scopul lucrării

Examinarea și documentarea asocierii dintre PB și infecția cu *Sarcoptes scabiei*, în vederea identificării unei posibile relații de cauzalitate în declanșarea bolii autoimune cutanate.

Studiu de caz

Un bărbat în vârstă de 73 de ani s-a prezentat cu leziuni buloase pe fundal eritematos, diseminate pe trunchi și membre, cu diametrul bulurilor între 1 și 5 cm, însoțite de prurit moderat, intermitent. Din anamneză: cu 3 săptămâni înainte de apariția leziunilor buloase, pacientul a fost diagnosticat cu scabie, confirmată la examenul microscopic direct, pentru care s-a administrat tratament topic cu unguent cu sulf 33%. Examinarea conținutului din bule a relevat eozinofile 25%, fără celule acantolitice. Examinarea serologică pentru anticorpi Anti-BP180 – intens pozitiv (226 U/ml), iar anti-membrana bazală epidermică – slab pozitivă. S-a stabilit diagnosticul de PB și s-a inițiat un tratament cu comprimate prednisolon 0,7 mg/kg/zi, cu diminuarea treptată a dozei, leziunile pe piele fiind preluurate cu antiseptice topice. La a 5-a zi de tratament, s-au observat primele semne de regresie a leziunilor, cu epitelizare ulterioară. Peste 4 săptămâni, majoritatea leziunilor erau reepitelizate, unele prezentând macule secundare hiperpigmentate.

Discuții

Particularitatea acestui caz de PB constă în prezența infecției cutanate cu *Sarcoptes scabiei* în anamneză. Se încurajează studiarea retrospectivă a scabiei în istoricul pacienților cu pemfigoid bulos pentru a certifica prezența relației de cauzalitate. Având în vedere că incidența PB este în creștere, studiarea factorilor declanșatori prezintă un interes clinic deosebit.

Concluzii

Pemfigoidul bulos este o maladie cu patogenie complexă, în care sunt implicate o reactivitate imună alterată și factori declanșatori. Infestarea cutanată cu *Sarcoptes scabiei* ar putea fi un factor trigger pentru apariția pemfigoidului bulos.

Bibliografie

1. Miyamoto D., Santi C.G., Aoki V., Maruta C.W. Bullous pemphigoid. An Bras Dermatol. 2019 Mar-Apr;94(2):133-146. doi:10.1590/abd1806-4841.20199007. Epub 2019 May 9. PMID: 31090818; PMCID: PMC6486083.
2. Rozenblat M., Halaj A., Levi A., Lapidot M., Ziv M. Bullous Pemphigoid and Scabies: Is There an Association? J Drugs Dermatol. 2022 Sep 1;21(9):1009-1011. doi:10.36849/JDD.4900. PMID: 36074509.



BULLOUS PEMPHIGOID ASSOCIATED WITH SCABIES: COINCIDENCE OR CAUSALITY?

Rotari M.¹, Betiu M.¹, Gogu V.¹, Proca O.², Gorgos E.¹

¹Department of Dermatovenerology, "Nicolae Testemitanu" State University of Medicine and Pharmacy, Chisinau municipality, Republic of Moldova

²Hospital of Dermatology and Communicable Diseases

Introduction

Bullous pemphigoid (BP) is the most common autoimmune blistering disease, predominantly occurring in the 6th decade of life. The pathogenesis of the disease involves a dysregulated immune response of T lymphocytes, the synthesis of IgG and IgE autoantibodies against hemidesmosomal proteins (BP180 and BP230), and neutrophil chemotaxis, ultimately leading to the degradation of the epidermal basement membrane. Triggering factors include medications, trauma, neurological pathologies, tumors, and skin infections. Clinical cases of the association of BP with human scabies are described in the literature. Data indicate a higher incidence of BP in patients with a history of scabies compared to those who have not suffered this skin infestation.

The **objective** was to examine and document the association between Bullous pemphigoid and *Sarcoptes scabiei* infection, to identify a possible causal relationship in the triggering of the autoimmune skin disease.

Materials and Methods

We present a clinical case study.

Case report

A 73-year-old man presented with bullous lesions on an erythematous background, disseminated on the trunk and limbs, with the diameter of the bullae ranging from 1 to 5 cm, accompanied by moderate, intermittent pruritus. From the anamnesis: three weeks before the appearance of the bullous lesions, the patient was diagnosed with scabies, confirmed by direct microscopic examination, and treated with topical sulfur ointment 33%. Examination of the content of the bullae revealed 25% eosinophils, with no acantholytic cells. Serological examination for Anti-BP180 antibodies was highly positive (226 U/ml), and anti-epidermal basement membrane antibodies were weakly positive. The diagnosis of BP was established, and treatment was initiated with prednisolone tablets at 0.7 mg/kg/day, with gradual dose reduction. The skin lesions were treated with topical antiseptics. By the 5th day of treatment, the first signs of regression of the lesions were observed, with subsequent epithelialization. After 4 weeks, most of the lesions had reepithelialized, with some secondary hyperpigmented macules.

Discussion

The particularity of this BP case lies in the presence of cutaneous *Sarcoptes scabiei* infection in the anamnesis. Retrospective studies of scabies in the history of patients with bullous pemphigoid are encouraged to certify the presence of a causal relationship. As the incidence of BP is increasing, studying the triggering factors is of clinical interest.

Conclusions

BP is a disease with a complex pathogenesis involving altered immune reactivity and triggering factors. Cutaneous infestation with *Sarcoptes scabiei* could be a triggering factor for the onset of bullous pemphigoid.

References

1. Miyamoto D, Santi CG, Aoki V, Maruta CW. Bullous pemphigoid. *An Bras Dermatol*. 2019 Mar-Apr;94(2):133-146. doi: 10.1590/abd1806-4841.20199007. Epub 2019 May 9. PMID: 31090818; PMCID: PMC6486083.
2. Rozenblat M, Halaj A, Levi A, Lapidot M, Ziv M. Bullous Pemphigoid and Scabies: Is There an Association? *J Drugs Dermatol*. 2022 Sep 1;21(9):1009-1011. doi: 10.36849/JDD.4900. PMID: 36074509.



CAZ DE PITIRIAZIS LICHENOID CRONIC

Rotari M.¹, Gogu V.¹, Emeș Iu.¹, Baltă A.¹, Ursu E.², Bețiu M.¹

¹Universitatea de Stat de Medicină și Farmacie „Nicolae Testemițanu”, mun. Chișinău, Republica Moldova

²Spitalul de Dermatologie și Maladii Comunicabile, mun. Chișinău, Republica Moldova

Introducere

Termenul de pitiriazis lichenoid cuprinde un grup de maladii inflamatorii cutanate de cauză necunoscută, prezentate clinic prin macule, papule sau plăci eritemato-scuamoase. Clasificarea curentă deosebește pitiriazis lichenoid și varioliform acut (PLEVA) și pitiriazis lichenoid cronic (PLC). PLC se consideră o formă benignă din clasa patologiilor limfoproliferative, cu debut mai frecvent la tineri.

Scopul lucrării

Prezentarea a două cazuri de PLC familial, evidențiind particularitățile acestora, evoluția trenantă a leziunilor și susceptibilitatea genetică a bolii.

Materiale și metode

Se prezintă două cazuri de PLC familial, la mamă și fiică, cu diagnostic stabilit clinic și histologic.

Prezentare de caz

Pacienta de 16 ani și mama sa de 43 de ani s-au adresat la Spitalul de Dermatologie și Maladii Comunicabile cu acuze de leziuni papulo-scuamoase persistente, însoțite de prurit moderat, intermitent. La fiică, leziunile au apărut la vârsta de 8 ani și au avut o evoluție trenantă, cu perioade de remisiuni și acutizări. La momentul adresării, acestea se prezentau prin papule eritematoase, rotund-ovalare, de 0,3-1 cm în diametru, bine delimitate, cu suprafața acoperită de scuame fine, ușor detașabile, leziunile fiind diseminate pe trunchi, membrele superioare și inferioare. A urmat mai multe cure de tratament topic cu corticosteroizi, dar fără ameliorare de durată.

La mamă, leziunile au apărut de 8-9 luni, fiind prezentate prin papule eritemato-scuamoase cu diametru de 0,5-2 cm, bine delimitate, cu scuame fine. La ambele paciente, investigațiile de laborator nu au detectat deviații de la normă. Examenul histopatologic a relevat tablou asemănător în ambele cazuri clinice: parakeratoză, acantoză moderată, spongioză, focare de atrofie și infiltrat inflamator limfo-histiocitar moderat al dermului.

S-a stabilit diagnosticul de PLC și s-a indicat un tratament topic cu corticosteroizi și fototerapie cu raze UVB Narrow Band. Timp de 8 săptămâni nu s-a observat vreun efect terapeutic și s-a indicat un tratament oral cu prednisolon 0,6 mg/kg/24 h timp de 30 de zile, cu scăderea treptată a dozei, și doxiciclină 100 mg/24 h timp de 10 zile. La mama s-a administrat oral prednisolon 0,5 mg/kg/24 h timp de 30 zile și plaquenil 400 mg/24h timp de 20 zile, apoi câte 200 mg/24h timp de 40 zile. Peste 2 săptămâni, majoritatea leziunilor erau în remisiune.

Discuții

PLC se consideră o condiție benignă cu un prognostic favorabil, caracterizată prin remisiune spontană și autolimitare. Principala maladie cu care se face diagnosticul diferențial este papuloza limfomatoidă, criteriul definitoriu fiind examenul histopatologic. Reevaluarea anuală a pacienților cu diagnostic de PLC este necesară din cauza posibilității de evoluție spre *micosis fungoides*, cazuri descrise în literatura de specialitate.

Particularitatea prezentului caz constă în apariția LPC la două generații. Se remarcă evoluția trenantă a leziunilor, acestea fiind slab responsive la tratamentul topic cu corticosteroizi și manifestând acutizări în

perioada rece a anului, când expunerea la radiația solară este redusă. La întreruperea aplicării corticosteroizilor, se observă apariția de leziuni noi și acutizarea celor prezente.

Concluzii

Diagnosticul de PLC este clinic, cu confirmare histopatologică. Se recomandă monitorizarea clinică îndelungată a pacienților cu PLC, cu examinarea biopsiilor cutanate în caz de evoluție a leziunilor, din cauza riscului de progresie spre *micosis fungoides*.

Bibliografie

1. Borra T., Custrin A., Saggini A. et al. Pityriasis lichenoides, atypical pityriasis lichenoides, and related conditions: a study of 66 cases. *Am J Surg Pathol.* 2018, 42:1101-12.10.1097/PAS.0000000000001093.
2. Tahir M., Elkadi O., Liu S. S. et al. (December 07, 2022) Pityriasis Lichenoides Chronica of Esophagus: A Rare Case Report. *Cureus* 14(12): e32290.



CHRONIC PITYRIASIS LICHENOIDES – A CASE DISCUSSION

Rotari M.¹, Gogu V.¹, Emeț Iu.¹, Baltă A.¹, Ursu E.², Bețiu M.¹

¹Department of Dermatovenerology, "Nicolae Testemitanu" State University of Medicine and Pharmacy, Chisinau municipality, Republic of Moldova

²Hospital of Dermatology and Communicable Diseases

Introduction

The term Pityriasis lichenoides encompasses a group of inflammatory skin diseases of unknown cause, clinically presented as macules, papules, or erythematous-squamous plaques. The current classification distinguishes between pityriasis lichenoides et varioliformis acuta (PLEVA) and pityriasis lichenoides chronica (PLC). PLC is considered a benign form within the class of lymphoproliferative pathologies, with a more frequent onset in young individuals.

The **aim** is to present two cases of familial PLC, highlighting their particularities, the prolonged evolution of the lesions, and the genetic susceptibility to the disease.

Materials and Methods

Two cases of familial PLC are presented, involving a mother and daughter, with diagnoses established clinically and histologically.

Case presentation

A 16-year-old patient and her 43-year-old mother presented at the Dermatology Hospital with complaints of persistent papulo-squamous lesions, accompanied by moderate, intermittent pruritus. The daughter's lesions appeared at the age of 8 and showed a prolonged evolution, with periods of remission and exacerbation. At the time of presentation, they manifested as erythematous, round-oval papules, 0.3 – 1 cm in diameter, well-defined, with a surface covered by fine, easily detachable scales, disseminated on the trunk, upper, and lower limbs. She underwent multiple courses of topical corticosteroid treatment without lasting improvement. The mother's lesions appeared 8-9 months prior, presenting as erythematous-squamous papules with a diameter of 0.5-2 cm, well-defined, with fine scales. Laboratory investigations for both patients did not detect any abnormalities. Histopathological examination revealed a similar picture in both clinical cases: parakeratosis, moderate acanthosis, spongiosis, atrophy foci, moderate lymphohistiocytic inflammatory infiltrate of the dermis. A diagnosis of PLC was established, and topical corticosteroid treatment and UVB Narrow Band phototherapy were indicated. After 8 weeks without a therapeutic effect, oral treatment with prednisolone 0.6 mg/kg/24 h for 30 days with gradual dose reduction and doxycycline 100 mg/24 h for 10 days was indicated. For the mother, oral prednisolone 0.5 mg/kg/24 h for 30 days, plaquenil 400 mg/24h for 20 days, then 200 mg/24h for 40 days were administered. After 2 weeks, most lesions were in remission.

Discussion

PLC is considered a benign condition with a favorable prognosis, characterized by self-limitation and spontaneous remission. The main differential diagnosis is lymphomatoid papulosis, with histopathological examination being the defining criterion. Annual reevaluation of patients with PLC diagnosis is necessary due to the possible progression to mycosis fungoides, cases of which are described in the literature. The

peculiarity of this case lies in the occurrence of PLC in 2 generations. The prolonged evolution of the lesions, which are poorly responsive to topical corticosteroid treatment, with exacerbations during the cold season when sun exposure is reduced, is noteworthy. Upon discontinuation of corticosteroid application, new lesions appear and existing ones worsen.

Conclusions

PLC diagnosis is clinical, confirmed by histopathological examination. Long-term clinical monitoring of patients with PLC is recommended, with examination of skin biopsies in case of lesion evolution, due to the risk of progression to mycosis fungoides.

References

1. Borra T, Custrin A, Saggini A, et al.: Pityriasis lichenoides, atypical pityriasis lichenoides, and related conditions: a study of 66 cases. *Am J Surg Pathol.* 2018, 42:1101-12.10.1097/PAS.0000000000001093.
2. Tahir M, Elkadi O, Liu S S, et al. (December 07, 2022) Pityriasis Lichenoides Chronica of Esophagus: A Rare Case Report. *Cureus* 14(12): e32290.



 **SPECTRUL INFECȚIILOR UROGENITALE DEPISTATE PRIN EXAMENUL MEDICAL LA ANGAJARE**

Rusu O.¹, Leu I.¹, Rusu E.¹, Rusu I.¹, Betiu M.²

¹IMSP Spitalul Raional Anenii Noi

²Catedra de dermatovenerologie, Universitatea de Stat de Medicină și Farmacie „Nicolae Testemițanu”, mun. Chișinău, Republica Moldova

Introducere

Examenul medical la angajare are scopul de a evalua starea de sănătate a lucrătorului până la momentul angajării, precum și de a diagnostica bolile profesionale care au apărut în timpul muncii anterioare. Acest examen include și screeningul pentru o serie de boli transmisibile, inclusiv cele cu transmitere sexuală.

Scopul lucrării

Scopul acestui studiu este de a examina capacitatea de depistare a formelor asimptomatice de infecții majore cu transmitere sexuală la persoanele aparent sănătoase în cadrul unui examen medical.

Material și metode

Studiul a fost efectuat pe 2125 de persoane cu vârste cuprinse între 18 și 30 de ani, care au fost supuse examenului medical la angajare în muncă în raionul Anenii Noi, în perioada 2019-2023. Metodele de investigație au inclus inspecția clinică și examenul paraclinic pentru o serie de infecții urogenitale. Este de menționat că examenul medical respectiv nu includea testarea pentru *Chlamydia trachomatis*.

Rezultate

Patologia urogenitală a fost depistată la 1363 (64,1%) de persoane examinate. Spectrul acestor patologii a fost următorul: sifilis – 26 (1,2%) de cazuri; infecție gonococică – 11 (0,5%) cazuri; candidoză urogenitală – 271 (12,8%) de cazuri; tricomoniază urogenitală (infecția cu *Trichomonas vaginalis*) – 117 (5,5%) cazuri; vaginoză bacteriană (infecția cu *Gardnerella vaginalis*) – 228 (10,7%) de cazuri; infecții bacteriene non-gonococice/non-clamidiozice (uretrite/vulvovaginite) – în 710 (33,4%) cazuri.

Discuții

Aceste date reflectă răspândirea infecțiilor urogenitale în grupul tânăr, apt de muncă, din populația generală. Ponderea îngrijorătoare de 64% relevă gradul înalt de afectare a populației generale de această vârstă, care poate pune în pericol atât capacitatea reproductivă, cât și sănătatea sexuală a populației. Spectrul patologic este dominat de infecțiile bacteriene non-gonococice, urmate de candidoza urogenitală și vaginoza bacteriană. Totodată, screeningul populațional în cadrul acestui examen medical este limitat prin absența testării pentru *Chlamydia trachomatis*.

Concluzie

Capacitatea de depistare a formelor asimptomatice de infecții majore cu transmitere sexuala la persoanele aparent sănătoase, precum sifilisul și gonoreea, face ca acest examen medical să fie util. Cu toate acestea, includerea testării pentru *Chlamydia trachomatis* ar putea îmbunătăți considerabil eficacitatea acestui screening.



SPECTRUM OF UROGENITAL INFECTIONS DETECTED THROUGH PRE-EMPLOYMENT MEDICAL EXAMINATION

Rusu O.¹, Leu I.¹, Rusu E.¹, Rusu I.¹, Mircea B.²

¹ Anenii Noi District Hospital

² Department of Dermatovenerology, "Nicolae Testemitanu" State University of Medicine and Pharmacy, Chisinau municipality, Republic of Moldova

Introduction

The pre-employment medical examination aims to assess the health status of the worker prior to employment, as well as to diagnose occupational diseases that have occurred during previous employment in economic units. This examination also includes screening for a range of communicable diseases, including those with sexual transmission.

Aim: to examine the capacity to detect asymptomatic forms of major sexually transmitted infections in apparently healthy individuals during a medical examination.

Material and methods

The study was conducted on 2125 individuals aged 18-30 years who underwent a pre-employment medical examination in the Anenii Noi district between 2019 and 2023. Investigation methods included clinical inspection and paraclinical examination for a series of urogenital infections. It is noteworthy that the respective medical examination did not include testing for *Chlamydia trachomatis*.

Results

Urogenital pathology was detected in 1363 (64.1%) of the examined individuals. The spectrum of these pathologies was as follows: syphilis - in 26 (1.2%) cases; gonococcal infection - 11 (0.5%); urogenital candidiasis - 271 (12.8%); urogenital trichomoniasis (infection with *Trichomonas vaginalis*) - 117 (5.5%); bacterial vaginosis (infection with *Gardnerella vaginalis*) - 228 (10.7%); non-gonococcal/non-chlamydial bacterial infections (urethritis/vulvovaginitis) - in 710 (33.4%) cases.

Discussion

These data reflect the spread of urogenital infections in the young, working-age group of the general population. The concerning proportion of 64% reveals a high level of impact on the general population of that age group, which can jeopardize both reproductive capacity and sexual health. The pathological spectrum is dominated by non-gonococcal bacterial infections, followed by urogenital candidiasis and bacterial vaginosis. Additionally, population screening within this medical examination is limited by the absence of testing for *Chlamydia trachomatis*.

Conclusion

The ability to detect asymptomatic forms of major sexually transmitted infections in apparently healthy individuals, such as syphilis and gonorrhoea, makes this medical examination useful.

STUDIUL PRIVIND ETIOLOGIA INFECȚIILOR BACTERIENE NON-GONOCOCICE/NON-CLAMIDIOZICE UROGENITALE

Rusu O.¹, Nastas M.¹, Leu I.¹, Bețiu M.²

¹IMSP Spitalul Raional Anenii Noi, Republica Moldova

²Catedra de dermatovenerologie, Universitatea de Stat de Medicină și Farmacie „Nicolae Testemițanu”, mun. Chișinău, Republica Moldova

Introducere

Infecțiile urogenitale majore sunt cele provocate de *Neisseria gonorrhoeae* și *Chlamydia trachomatis*, având potențialul ascendent de a afecta primar uretra și endocervixul. În același timp, în două treimi din cazuri, infecțiile urogenitale sunt cauzate de alți agenți patogeni, inclusiv bacterii, protozoare, levuri și viruși. Aceste infecții au adesea o evoluție cronică și recurentă, cu localizare primară uretrală și vaginală, diminuând semnificativ calitatea vieții pacienților. Tratamentul sindromic al acestor infecții nu este suficient în multe cazuri. Stabilirea etiologiei infecțiilor urogenitale non-gonococice/non-clamidiozice și instituirea unui tratament adecvat pot reprezenta o provocare în practica medicală.

Scopul lucrării

Studierea spectrului etiologic al infecțiilor bacteriene non-gonococice și non-chlamidiozice în cazurile de uretrită și leucoree vaginală, în vederea optimizării conduitei terapeutice.

Materiale și metode

Studiul a fost efectuat pe un eșantion de 2132 de pacienți consultați la Spitalul Raional Anenii Noi în perioada 2019-2023, fiind examinați de medicul dermatovenerolog în 944 de cazuri și de medicul obstetrician-ginecolog în 1188 de cazuri. Metoda de laborator aplicată a fost cultura pe mediul cu agar-agar sau geloză-sânge.

Rezultate

Din cele 2132 de persoane examinate, 1228 (57,6%) au prezentat semne de secreție uretrală și/sau vaginală. Spectrul infecțiilor bacteriene depistate la pacienții cu semne clinice a fost următorul: *Stafilococcus aureus* – 214 (17,4%); *Stafilococcus haemolyticus* – 226 (18,4%); *Streptococcus pyogenes* – 11 (0,9%); alți *Streptococcus spp.* – 64 (5,2%); *Enterococcus* – 306 (24,9%); *Escherichia coli* – 210 (17,1%), *Klebsiella spp.* – 112 (9,1%), *Proteus spp.* – 78 (6,4%), alte bacterii – 7 (0,6%). Prezența a doua infecții a fost stabilită în aproximativ 40% dintre cazuri.

Discuții

Infecțiile bacteriene non-gonococice/non-clamidiozice, ocazional numite și infecții non-specifice ale tractului urinar, sunt considerate o cauză comună a uretritelor/prostatitelor și a vulvovaginitelor. Etiologia reală a uretritelor și a vaginitelor în perioada actuală rămâne greu de stabilit, din cauza faptului că o bună parte dintre pacienți aplică autotratamentul pentru secrețiile uretrale și vaginale sau acestea sunt tratate sindromic de către medicii de familie sau asistenții medicali. Eșecul acestor tratamente și persistența semnelor clinice îndreaptă pacienții către serviciul medical specializat, apt să stabilească etiologia afecțiunilor urogenitale inflamatorii. Studiul a arătat ponderea dominantă de 42% a infecțiilor enterococice, inclusiv cu *Escherichia coli*, urmate de infecțiile stafilococice cu 35,8%. A fost stabilită ponderea de aproximativ 40% a polimicrobismului bacterian, depistat în infecțiile urogenitale bacteriene non-gonococice/non-clamidiozice.

Bibliografie

- Thapa, D. P., & Rana, A. (2023). Awareness and Pattern of Sexually Transmitted Diseases: A Hospital Based Study. *Nepal Journal of Dermatology, Venereology & Leprology*, 21(2), 20–27. <https://doi.org/10.3126/njdl.v21i2.55298>
- Semwogerere M, Dear N, Tunnage J, Reed D, Kibuuka H, Kiweewa F, et al; AFRICOS Study Group. Factors associated with sexually transmitted infections among care-seeking adults in the; African Cohort Study. *BMC Public Health*. 2021;21(1):738. <https://doi.org/10.1186/s12889-021-10762-4>.



STUDY REGARDING THE ETIOLOGY OF NON-GONOCOCCAL/NON-CHLAMYDIAL UROGENITAL BACTERIAL INFECTIONS

Rusu O.¹, Nastas M.¹, Leu I.¹, Betiu M.²

¹ Anenii Noi District Hospital

² Department of Dermatovenerology, "Nicolae Testemitanu" State University of Medicine and Pharmacy, Chisinau municipality, Republic of Moldova

Introduction

Major urogenital infections are those caused by *Neisseria gonorrhoeae* and *Chlamydia trachomatis*, with the potential for ascending urethral and primary endocervical involvement. At the same time, in 2/3 of cases, urogenital infections are caused by other germs, including bacteria, protozoa, yeasts, and viruses. These often have a chronic and recurrent course, with primary urethral and vaginal localization, significantly diminishing patients' quality of life. Syndromic treatment of these infections is not sufficient in many cases. Establishing the etiology of non-gonococcal/non-chlamydial urogenital infections and instituting appropriate treatment can be a challenge in medical practice.

Researchers **aim** was to study the etiological spectrum of non-gonococcal and non-chlamydial bacterial infections in urethritis/vaginal discharge with the aim of optimizing their management.

Material and methods

The study was conducted on 2132 patients seen at Anenii-Noi District Hospital between 2019 and 2023, with 944 cases examined by a dermatovenerologist and 1188 cases by an obstetrician-gynecologist. The laboratory method applied was culture on blood agar or gelatin-blood medium.

Results

Out of 2132 examined individuals, 1228 (57.6%) had signs of urethral and/or vaginal discharge. The spectrum of bacterial infections detected in patients with clinical signs was as follows: *Staphylococcus aureus* - 214 (17.4%); *Staphylococcus haemolyticus* - 226 (18.4%); *Streptococcus pyogenes* - 11 (0.9%); other *Streptococcus* spp. - 64 (5.2%); *Enterococcus* - 306 (24.9%); *Escherichia coli* - 210 (17.1%); *Klebsiella* spp. - 112 (9.1%); *Proteus* spp. - 78 (6.4%); other bacteria - 7 (0.6%). The presence of dual infections was established in approximately 40% of cases.

Discussion

Non-gonococcal/non-chlamydial bacterial infections, occasionally referred to as nonspecific urinary tract infections, are considered a common cause of urethritis/prostatitis and vulvovaginitis. The actual etiology of urethritis and vaginitis remains difficult to establish nowadays, as a significant portion of patients self-medicate for urethral and vaginal discharges or are treated syndromally by family doctors or nurses. The failure of these treatments and the persistence of clinical signs direct patients to specialized medical services capable of establishing the etiology of inflammatory urogenital conditions. The study showed the dominant proportion of enterococcal infections at 42%, including those with *Escherichia*, closely followed by staphylococcal infections at 35.8%. The study also established a proportion of approximately 40% for bacterial polymicrobialism detected in non-gonococcal/non-chlamydial urogenital bacterial infections.

References

1. Thapa, D. P., & Rana, A. (2023). Awareness and Pattern of Sexually Transmitted Diseases: A Hospital Based Study. *Nepal Journal of Dermatology, Venereology & Leprology*, 21(2), 20–27. <https://doi.org/10.3126/njdv1.v21i2.55298>.
2. Semwogerere M, Dear N, Tunnage J, Reed D, Kibuuka H, Kiweewa F, et al; AFRICOS Study Group. Factors associated with sexually transmitted infections among care-seeking adults in the; African Cohort Study. *BMC Public Health*. 2021;21(1):738. <https://doi.org/10.1186/s12889-021-10762-4>.



STUDIU RETROSPECTIV PRIVIND MORBIDITATEA PRIN SIFILIS LA PACIENȚII SPITALIZAȚI

Rusu O.¹, Bețiu M.²

¹IMSP Spitalul Raional Anenii Noi, Republica Moldova

²Catedra de dermatovenerologie, Universitatea de Stat de Medicină și Farmacie „Nicolae Testemițanu”, mun. Chișinău, Republica Moldova

Introducere

Depistarea sifilisului rămâne o problemă de sistem, datorită prevalenței formelor latente, dar contagi-oase, în care pacienții nu se prezintă pentru testare din necunoașterea faptului că sunt bolnavi. Triajul pentru sifilis, inițiat de sistemul sanitar prin testare serologică de screening, se face, de obicei, pentru grupele de risc. Evident, morbiditatea depistată în acest mod este de așteptat să fie mai ridicată decât în populația generală. Atunci când screeningul se aplică selectiv populației generale, apare posibilitatea de captare a morbidității reale în comunitate. În acest sens, sunt utile rezultatele testării pentru sifilis în grupul gravidelor, al donatorilor de sânge sau al pacienților spitalizați, pentru care testarea la sifilis este instituționalizată.

Scopul lucrării

Evaluarea particularităților epidemiologice și clinico-evolutive ale sifilisului pe un eșantion de subiecți spitalizați în Spitalul Raional Anenii Noi în perioada 1986-2023.

Materiale și metode

Studiul retrospectiv a inclus extragerea datelor din rapoartele statistice medicale anuale nr. 34 „Raport statistic privind bolnavii de sifilis, gonoree și dermatomicoze” în perioada anilor 1986-2023, prezentate de Spitalul Raional Anenii Noi, analiza datelor laboratorului serologic al spitalului privind seroprevalența pentru sifilis, precum și a fișelor medicale ale bolnavilor de sifilis pentru perioada respectivă.

Rezultate

Morbiditatea cu sifilis în perioada 1986-2023 a fost prezentată dezagregată pe anumite secvențe de timp: în 1986-1990 au fost depistați 6 (15,79%) bolnavi spitalizați din totalul de 38 în raionul Anenii Noi; în 1991-1995 – 49 (13,88%) din 353; în 1996-2000 – 106 (14,91%) din 711; în 2001-2005 – 73 (15,94%) din 458; în 2006-2010 – 53 (16,99%) din 312; în 2011-2015 – 51 (19,39%) din 263; în 2016-2020 – 53 (24,54%) din 216 și în 2021-2023 – 44 (36,67%) de bolnavi spitalizați din totalul de 120 la nivel raional. Astfel, în perioada 1986-2023, în raionul Anenii Noi s-au înregistrat 2471 de bolnavi de sifilis, dintre care 445 (18%) au fost depistați prin testarea pacienților spitalizați. Raportul bărbați/femei a fost asimetric, de 180/265, adică 0,68. Majoritatea pacienților (89,21%) erau locuitori rurali. Distribuția pe vârste a fost tipică, fiind proporțională cu activitatea sexuală. Distribuția pe formele clinice ale sifilisului a fost următoarea: în 1986-1990 – din 6 bolnavi spitalizați depistați cu sifilis, 5 (83,3%) au avut sifilis secundar și 1 (16,7%) sifilis latent; în 1991-1995 – din 49 de bolnavi, 2 (4,1%) cu sifilis primar, 38 (77,35%) cu sifilis secundar și 9 (18,7%) cu sifilis latent recent; în 1996-2000 – din 106 bolnavi, 6 (5,7%) cu sifilis primar, 81 (76,4%) cu sifilis secundar și 19 (17,9%) cu sifilis latent recent; în 2001-2005 – din 83 de bolnavi, 3 (3,6%) cu sifilis primar, 33 (39,8%) cu sifilis secundar și 47 (36,6%) cu sifilis latent recent; în 2006-2010 – din 53 de bolnavi, 2 (3,8%) cu sifilis primar, 18 (34%) cu sifilis secundar și 33 (62,3%) sifilis latent recent; în 2011-2015 – din 51 de bolnavi, 3 (5,9%) cu sifilis primar, 12 (23,5%) cu sifilis secundar și 36-70,59% cu sifilis latent recent; în 2016-2020 – din 53 de bolnavi, 6 (11,3%) cu sifilis primar, 7 (13,2%) cu sifilis secundar și 40 (75,5%) cu sifilis latent recent; în 2021-2023 – din 44 de bolnavi, 1 (2,3%) cu sifilis primar, 6 (13,6%) cu sifilis secundar și 37 (84,1%) cu sifilis latent recent.

În concluzie, din totalul de 445 de bolnavi spitalizați depistați cu sifilis, 23 (5,1%) aveau formă primară, 200 (44,9%) – formă secundară și 222 (49,9%) – formă latentă recentă.

Discuții

Studiul de caz privind morbiditatea prin sifilis la pacienții spitalizați efectuat la nivelul raionului Anenii Noi oferă o perspectivă detaliată asupra acestei probleme de sănătate publică. Testarea serologică instituționalizată a întregului grup de bolnavi spitalizați reprezintă o metodă eficientă de depistare activă

a sifilisului. În dinamică, ponderea cazurilor de sifilis identificate prin această metodă a crescut constant, subliniind importanța menținerii acestei forme de testare serologică în rândul populației generale. Profilul de gen al pacienților testați este dominat de femei, ceea ce accentuează transmisibilitatea ridicată a bolii, inclusiv pe cale verticală. Prevalența netă a infecției în rândul pacienților din mediul rural ridică probleme legate de accesul la serviciile medicale.

Concluzii

Formele latente de sifilis identificate la pacienții spitalizați au înregistrat o creștere constantă în ultimii ani. Acest lucru subliniază necesitatea menținerii și extinderii screeningului populațional atât în rândul pacienților spitalizați, cât și în alte grupuri ale populației generale, cum ar fi femeile gravide și donatorii de sânge.

Bibliografie

1. Tao, YT., Gao, TY., Li, HY. *et al.* Global, regional, and national trends of syphilis from 1990 to 2019: the 2019 global burden of disease study. *BMC Public Health* 23, 754 (2023). <https://doi.org/10.1186/s12889-023-15510-4>
2. European Centre for Disease Prevention and Control. Syphilis. In: ECDC. Annual Epidemiological Report for 2022. Stockholm: ECDC; 2024.



RETROSPECTIVE STUDY REGARDING SYPHILIS MORBIDITY IN HOSPITALIZED PATIENTS

Rusu O.¹, Betiu M.²

¹ Anenii Noi District Hospital

² Department of Dermatovenerology, "Nicolae Testemitanu" State University of Medicine and Pharmacy, Chisinau municipality, Republic of Moldova

Introduction

Syphilis detection remains a systemic issue, given the prevalence of latent but contagious forms, in which patients may not seek testing due to unawareness of their illness. Syphilis screening triage initiated by the healthcare system through serological screening is usually conducted for at-risk groups. Naturally, morbidity detected in this manner is expected to be higher than in the general population. When screening is selectively applied to the general population, there is the possibility of capturing the true morbidity in the community. In this regard, the results of syphilis testing in groups such as pregnant women, blood donors, or hospitalized patients, for whom syphilis testing is institutionalized, are useful.

Aim

Evaluation of the epidemiological characteristics and clinical-evolutionary aspects of syphilis in a sample of hospitalized subjects at Anenii Noi District Hospital during the period 1986-2023.

Material and methods

The retrospective study included data extraction from the annual medical statistical reports No. 34 "Statistical Report on Syphilis, Gonorrhoea, and Dermatormycosis Patients" for the years 1986-2023, presented by Anenii Noi District Hospital, analysis of seroprevalence data for syphilis from the hospital's serological laboratory, as well as medical records of syphilis patients for the respective period.

Results

Syphilis morbidity during the period 1986-2023 was disaggregated over certain time frames: in 1986-1990, 6 (15.79%) hospitalized patients out of a total of 38 were detected in Anenii Noi district; 1991-1995 - 49 (13.88%) out of 353; 1996-2000 - 106 (14.91%) out of 711; 2001-2005 - 73 (15.94%) out of 458; 2006-2010 - 53 (16.99%) out of 312; 2011-2015 - 51 (19.39%) out of 263; 2016-2020 - 53 (24.54%) out of 216; 2021-2023 - 44 (36.67%) hospitalized patients out of a total of 120 at the district level. Thus, in the reference years 1986-2023, 2471 syphilis patients were recorded statistically in Anenii Noi district, with 445 (18%) patients detected through testing of hospitalized patients. It was found that the male-to-female ratio was asymmetric at 180/265, i.e., 0.68. Rural residents accounted for 89.21%. The age distribution was typical, proportional to sexual activity. The distribution of clinical forms of syphilis was analyzed: in 1986-1990 out of 6 hospitalized patients detected

with syphilis, 5 (83.3%) had secondary syphilis and 1 (16.7%) had latent syphilis; 1991-1995 out of 49 - 2 (4.1%) had primary syphilis, 38 (77.35%) had secondary syphilis, and 9 (18.7%) had recent latent syphilis; 1996-2000 out of 106 - 6 (5.7%) had primary syphilis, 81 (76.4%) had secondary syphilis, and 19 (17.9%) had recent latent syphilis; 2001-2005 out of 83 patients - 3 (3.6%) had primary syphilis, 33 (39.8%) had secondary syphilis, and 47 (36.6%) had recent latent syphilis; 2006-2010 out of 53 - 2 (3.8%) had primary syphilis, 18 (34%) had secondary syphilis, and 33 (62.3%) had recent latent syphilis; 2011-2015 out of 51 - 3 (5.9%) had primary syphilis, 12 (23.5%) had secondary syphilis, and 36 (70.59%) had recent latent syphilis; 2016-2020 out of 53 - 6 (11.3%) had primary syphilis, 7 (13.2%) had secondary syphilis, and 40 (75.5%) had recent latent syphilis; 2021-2023 out of 44 - 1 (2.3%) had primary syphilis, 6 (13.6%) had secondary syphilis, and 37 (84.1%) had recent latent syphilis. Thus, out of the total of 445 hospitalized patients detected with syphilis, 23 (5.1%) had primary syphilis, 200 (44.9%) had secondary syphilis, and 222 (49.9%) had recent latent syphilis.

Discussion

The case study on syphilis morbidity in hospitalized patients conducted at the level of Anenii Noi district allows for an overview in this field. Syphilis detection through institutionalized serological testing of the entire group of hospitalized patients represents an efficient method of active syphilis detection by the healthcare system. In dynamics, the proportion of syphilis cases detected through testing of hospitalized patients is constantly increasing, which argues for the maintenance of this form of serological testing of the general population. The gender profile in this group is dominated by women, emphasizing the transmissibility of the disease, including vertically. The net prevalence of infection in rural patients raises the issue of accessibility to medical services.

Conclusion

The latent forms of syphilis detected in hospitalized patients have constantly increased in recent years, which necessitates the maintenance and expansion of population screening in this group, as well as in other groups of the general population such as pregnant women and blood donors.

References:

1. Tao, YT., Gao, TY., Li, HY. et al. Global, regional, and national trends of syphilis from 1990 to 2019: the 2019 global burden of disease study. *BMC Public Health* 23, 754 (2023). <https://doi.org/10.1186/s12889-023-15510-4>.
2. European Centre for Disease Prevention and Control. Syphilis. In: ECDC. Annual Epidemiological Report for 2022. Stockholm: ECDC; 2024.



SINTEZE ETIOPATOGENICE, CLINICE ȘI TERAPEUTICE ÎN CANDIDOZELE CUTANEO-MUCOASE

Spoială J., Nedelciuc B.

Catedra de dermatovenerologie, Universitatea de Stat de Medicină și Farmacie „Nicolae Testemițanu”, mun. Chișinău, Republica Moldova

Introducere

Candidozele cutaneo-mucoase sunt afecțiuni micotice cu evoluție acută, subacută sau cronică, provocate de levuri din genul *Candida*, în special *C. albicans*, dar pot fi luate în considerare și alte specii: *C. glabrata*, *C. krusei*, *C. tropicalis* și, mai nou, *C. auris*. Aceste afecțiuni se întâlnesc la ambele sexe (cu o ușoară prevalență la femei), atât la adulți (în perioada sexual-activă, reproductivă), cât și la vârstnici (în timpul menopauzei, andropauzei, cu incidența mai crescută a bolilor intercurente, predispozante), atât în mediul rural, cât și în cel urban (cu o adresabilitate mai mare a orașenilor).

Scopul lucrării

Evidențierea unor particularități etiopatogenice, clinice și terapeutice ale candidozelor cutaneo-mucoase în contextul actual.

Material eși metode

Pentru realizarea acestei lucrări s-a efectuat un review narativ al literaturii de specialitate. Metode de cercetare utilizate: analiza istorică, comparativă și estimativă.

Rezultate și discuții

Din considerente lesne de înțeles, candidozele cutaneo-mucoase sunt identificate în diverse servicii de asistență medicală: dermatologie, stomatologie, otorinolaringologie, ginecologie, urologie, endocrinologie etc. Pacienții cu vârste cuprinse între 18 și 35 de ani (bărbații, dar mai ales femeii) dezvoltă mai des candidoze cu localizare urogenitală (vulvovaginită, balanopostită și/sau uretrită), iar pacienții cu vârste peste 55 de ani, când se declanșează sau se agravează mai multe patologii intercurrente, agravante sau de fond (diabet zaharat, obezitate, insuficiență venoasă cronică, pemfigus vulgar, psoriazis exudativ etc.) dezvoltă mai frecvent candidoze cu localizare bucală (stomatită) și tegumentară (intetrigio, onixis și perionixis).

Cei mai importanți factori de risc în declanșarea și întreținerea candidozelor cutaneo-mucoase sunt terapia îndelungată cu steroizi, retinoizi și citostatice, consumul îndelungat de anticoncepționale, antibioticoterapia prelungită sau în doze mari. La femeile de vârstă tânără, reproductivă, este alarmantă asocierea candidozei urogenitale cu diverse infecții cu transmitere sexuală: trichomoniază, chlamidioză, micoplazmoză, gardnereloză. În altă ordine de idei, la bărbații trecuți de 50 de ani, în majoritatea cazurilor de fimoză, este incriminată infecția cu *Candida albicans*.

Pentru siguranța unui tratament etiologic corect este necesar examenul micotic direct și cultural (mediul Sabouraud). Deoarece rezistența la anticandidozice crește vertiginos, în formele cronice este obligatorie antifungigrama. Cele mai eficiente și accesibile anticandidozice sistemice sunt triazolii și, în special, fluconazolul. Cu regret, în ultimii 10-15 ani a crescut rezistența la acest preparat. În cazul în care infecția levurică este asociată de dermatofiti și/sau micromicete, prioritate are itraconazolul.

Pentru combaterea candidozelor cutaneo-mucoase, în special la pacienții imunocompromiși (HIV/SIDA, tuberculoză, diabet zaharat, persoanele supuse unor transplanturi), se bucură de succes azolii de ultimă generație (voriconazolul, posaconazolul, ravuconazolul) și echinocandinele (caspofungina, micafungina, anidulafungina). Pentru uz topic se folosesc atât coloranții anilnici (albastru de metylen, violet de gețiană), cât și imidazolii (econazol, isoconazol, butoconazol, fenticonazol).

Concluzii

Prevenirea candidozelor cutaneo-mucoase, respectiv tratarea promptă și eficientă a acestora, este posibilă doar printr-o abordare complexă, interdisciplinară a problemei în cauză.

Bibliografie

1. Lopes J.P., Lionakis M.S. Pathogenesis and virulence of *Candida albicans*. Virulence. 2022 Dec;13(1):89-121. doi:10.1080/21505594.2021.2019950. PMID: 34964702; PMCID: PMC9728475.
2. Nedelciuc B., Abordări interdisciplinare în candidozele cutaneo-mucoase. Culegere de rezumate științifice ale Conferinței „Primăvara Dermatologică Leșeană”. Iași, România, 3-5 aprilie 2014, p. 25, ISBN: 978-606-596-079-4.



ETHIOPATHOGENIC, CLINICAL, AND THERAPEUTIC SYNTHESSES IN CUTANEOUS-MUCOSAL CANDIDIASIS

Spoiala J., Nedelciuc B.

Department of Dermatology, „Nicolae Testemitanu” State University of Medicine and Pharmacy, Chisinau municipality, Republic of Moldova

Introduction

Cutaneous-mucosal candidiasis is a fungal infection with acute, subacute, or chronic progression, caused by yeasts of the genus *Candida*, especially *C. albicans*, although less common other species should also be considered: *C. glabrata*, *C. krusei*, *C. tropicalis*, and more recently, *C. auris*. It occurs in both sexes (with a slight prevalence in women), in adults (in the sexually active/reproductive phase), and in the elderly (menopause, andropause, and a higher occurrence of intercurrent illnesses that predispose them to the infection), in both rural and urban environments (urban residents typically have better access to medical care).

Purpose

Highlighting the ethiopathogenic, clinical, and therapeutic particularities of cutaneous-mucosal candidiasis in the current context.

Materials and Methods

For the completion of this study, a narrative review of the specialized literature was conducted. Research methods included historical, comparative, and estimative analysis.

Results and Discussions

Cutaneous-mucosal candidiasis is identified in various medical fields: dermatology, stomatology, otorhinolaryngology, gynecology, urology, endocrinology etc. Patients between 18 and 35 (both men and especially women) more frequently develop urogenital candidiasis (vulvovaginitis, balanoposthitis, and/or urethritis). Patients over 55, more commonly develop oral candidiasis (stomatitis) and cutaneous candidiasis (intertrigo, onychomycosis, and perionychosis), when the underlying conditions are triggered or exacerbated (diabetes mellitus, obesity, chronic venous insufficiency, vulgar pemphigus, exudative psoriasis etc.).

Major risk factors in the onset and persistence of cutaneous-mucosal candidiasis are long-term therapy with steroids, retinoids, and cytostatics, long-term use of contraceptives, and prolonged or high-dose antibiotic therapy. In women of young, reproductive age, the association of urogenital candidiasis with various sexually transmitted infections (E.g.: trichomoniasis, chlamydiosis, mycoplasmosis, gardnerellosis) is concerning. (On the other hand) In men over 50, most cases of phimosis are caused by the *Candida albicans* strain.

Direct mycotic and cultural examination (Sabouraud medium) is necessary to ensure correct etiological treatment. Resistance to antifungals is rapidly increasing, thus antifungal susceptibility testing is mandatory in chronic forms of the infection. The most effective and accessible systemic antifungals are triazoles, in particular fluconazole. Unfortunately, resistance to this medication has increased in the last 10-15 years. In cases where yeast infection is associated with dermatophytes and/or microfungi, itraconazole is the preferred treatment.

The latest generation azoles (voriconazole, posaconazole, ravuconazole) and echinocandins (caspofungin, micafungin, anidulafungin) are particularly effective against cutaneous-mucosal candidiasis, especially in immunocompromised patients (HIV/AIDS, tuberculosis, diabetes mellitus, transplant recipients). Aniline dyes (methylene blue, gentian violet), as well as imidazoles (econazole, isoconazole, butoconazole, fenticonazole), can be utilized topically.

Conclusions

Preventing cutaneous-mucosal candidiasis and treating it effectively is only possible through a comprehensive, interdisciplinary approach.

References

1. Lopes JP, Lionakis MS. Pathogenesis and virulence of *Candida albicans*. Virulence. 2022 Dec;13(1):89-121. doi: 10.1080/21505594.2021.2019950. PMID: 34964702; PMCID: PMC9728475.
2. Nedelciuc B., Interdisciplinary Approaches in Cutaneous and Mucosal Candidiasis. Collection of Scientific Abstracts of the Conference Iasi Dermatological Spring". Iasi, Romania, April 3-5, 2014, p.25, ISBN: 978-606-596-079-4.



ASOCIEREA DINTRE ROZACEE ȘI BOALA DE REFLUX GASTRO-ESOFAGIAN

*Stoica M.¹, Munteanu E.¹, Sârbu O.¹, Calin Gh.¹,
Scurtu A.², Scorpan A.¹, Istrati V.¹*

¹ Departamentul de medicină internă, Disciplina de medicină internă-semiologie, Universitatea de Stat de Medicină și Farmacie „Nicolae Testemițanu” mun. Chișinău, Republica Moldova

² Spitalul Raional or. Râbnița, Republica Moldova

Introducere

Rozaceea și boala de reflux gastro-esofagian (BRGE) sunt două tulburări inflamatorii cronice ale pielii și esofagului, reprezentând interfețe între mediu și corpul uman. BRGE afectează aproximativ 20% din populația adultă, în timp ce prevalența rozaceei este estimată la doar 10%. În cazurile în care aceste două condiții coexistă la același pacient, prevalența lor cumulată este de mai puțin de 2%. Se observă că tratamentele de lungă durată cu inhibitori ai pompei de protoni (IPP) și antagoniști ai receptorilor H₂-histaminici pot ameliora semnificativ simptomatologia ambelor boli, ceea ce subliniază o posibilă interacțiune între ele.

Scopul lucrării

Scopul acestui studiu este de a evalua o posibilă asociere între rozaceea și boala de reflux gastro-esofagian, evidențiind conexiunile fiziopatologice și implicațiile clinice ale acestei comorbidități.

Materiale și metode

Studiul a fost realizat pe baza cercetării articolelor în limba engleză, publicate între 2018-2024, utilizând termenii cheie „rozacee” și „boală de reflux gastro-esofagian” în bazele de date PubMed, NCIB, Medscape și Mendeley.

Rezultate

Analiza a identificat 4 studii relevante care au demonstrat o asociere semnificativă între rozacee și BRGE. Se consideră că la baza acestei asocieri se află un răspuns inflamator cronic care are loc la nivelul pielii, ca răspuns la agresiunea acarianului *Demodex folliculorum*, și la nivelul esofagului, ca răspuns la vătămarea cauzată de acidul clorhidric. Inflamația persistentă evoluează cu survenirea ulterioară a disfuncției endoteliale, care are drept consecință distrugerea barierelor, pierderea elasticității peretelui vascular, microcirculația afectată, dereglări ale integrării nervoase și trofice cu regenerare defectă a țesutului. Persistența mediatorilor inflamației precum histamina, mastocitele, prostaglandinele, prostaciclina, tromboxanii, leucotrienele, interleukinele-1, -6, TNF- α și limfocitele T și B reprezintă un alt mecanism crucial în dezvoltarea și persistența simptomelor ambelor afecțiuni. Acestea sunt implicate în remodelarea (hiperplazia și hipertrofia) țesutului pielii, cu evoluția bolii de la rozaceea eritemato-telangiectazică la rozaceea fimatoasă și înlocuirea țesutului esofagian cu cel intestinal și dezvoltarea esofagului Barret. Microbiomul organismului poate fi, de asemenea, un factor important în legătura dintre rozacee și alte boli ale țesuturilor de barieră, inclusiv cele ale tractului gastrointestinal. Predispoziția genetică, factorii climatici, alimentari și psihologici sunt, de asemenea, implicați în etiopatogenia acestor boli. Etiopatogenia rozaceei și BRGE este complexă și nu este încă pe deplin elucidată. Studiile viitoare ar trebui să continue să exploreze aceste mecanisme pentru a dezvolta strategii terapeutice mai eficiente și pentru a preveni sau stopa progresia și complicațiile acestor afecțiuni.

Discuții

Ambele patologii au multe caracteristici comune care le definesc și le individualizează în contextul clinic. Factori de declanșare implicați includ alimentele condimentate, alimentele fierbinți, consumul de alcool și fumatul, toți fiind recunoscuți pentru exacerbarea simptomatologiei ambelor afecțiuni. Prevalența maximă a acestor boli apare în grupa de vârstă între 30 și 50 de ani, perioadă în care impactul factorilor genetici și inflamatori devine evident în evoluția lor cronică.

Evoluția ambelor afecțiuni este marcată de cicluri de remisiuni și de exacerbare a simptomatologiei. Tratamentul pentru aceste două nosologii este complex și diferit, având direcții terapeutice distincte, însă având în vedere rolul histaminei ca factor incriminat în menținerea răspunsului inflamator cronic al acestor bolilor, este argumentată administrarea preparatelor antisecretoare la pacienții cu această comorbiditate, pentru a reduce inflamația și a ameliora simptomatologia.

Concluzii

Recunoașterea asocierii dintre rozacee și boala de reflux gastro-esofagian de către medicii specialiști ar putea oferi metode de îngrijire și tratament adecvate pentru atenuarea factoriilor exacerbatori și pentru ameliorarea simptomelor ambelor afecțiuni.



ASSOCIATION BETWEEN ROSACEA AND GASTROESOPHAGEAL REFLUX DISEASE

*Stoica M.¹, Munteanu E.¹, Sarbu O.¹, Calin Gh.¹,
Scurtu A.², Scorpan A.¹, Istrati V.¹*

¹Department of Internal Medicine, Discipline of Internal Medicine-semiology, "Nicolae Testemitanu" State University of Medicine and Pharmacy, Chisinau municipality, Republic of Moldova

²Ribnita District Hospital, Republic of Moldova

Introduction

Rosacea and gastroesophageal reflux disease (GERD) are chronic inflammatory disorders of the skin and esophagus, which are interfaces between the environment and the human body. It is estimated that approximately 20% of the adult population suffers from GERD and only 10% from Rosacea and the prevalence

of these two diseases in the same patient is less than 2%. The relationship between these two became more pronounced in patients with this comorbidity, because of long-term treatment with proton pump inhibitors (PPIs) and H2 - histamine receptor antagonists, in which a significant improvement in the symptoms of both diseases was observed.

The aim was to evaluate a possible association between rosacea and gastroesophageal reflux disease.

Materials and methods

The study was conducted by searching English-language articles, combining the term „rosacea” with the term „gastroesophageal reflux disease” as keywords, which were published in the period 2018-2024, using PubMed, NCIB, Medscape, and Mendeley databases.

Results

The search identified 4 studies that demonstrated a significant association between Rosacea and GERD. This association is known to be based on the chronic inflammatory response in the skin in response to the aggression of the Demodex folliculorum mite and in the esophagus in response to hydrochloric acid injury. Therefore, inflammation evolves with the subsequent occurrence of endothelial dysfunction, which results in the destruction of barriers, loss of elasticity of the vascular wall, impaired microcirculation, disorders of nervous and trophic integration with defective tissue regeneration. The persistence of inflammatory mediators such as histamine, mast cells, prostaglandins, prostacyclin, thromboxanes, leukotrienes, interleukins-1, -6, TNF-a and T- and B-lymphocytes is another mechanism for the development and persistence of the symptoms of both diseases. They are involved in the remodeling (hyperplasia and hypertrophy) of skin tissue with disease progression from erythematotelangiectasia rosacea to phymatous rosacea and the replacement of esophageal tissue with intestinal tissue and the development of Barrett's esophagus. The body's microbiome may also be a factor in the link between rosacea and other barrier tissue diseases such as those of the gastrointestinal tract. Genetic predisposition, climatic, food, and psychological factors also play an important role in the etiopathogenesis of diseases. The etiopathogenesis of the diseases is complex and is not fully elucidated, therefore, further exhaustive studies are necessary to be able to prevent or stop their development.

Discussions

Both pathologies have many common characteristics: age between 30-50 years, the factors incriminated in triggering the diseases are food factors such as spicy, hot foods, alcohol and smoking, both conditions are chronic and involve the interaction of genetic and inflammatory factors, and in the evolution of the diseases observing- there are periods of remission that alternate with periods of symptomatology exacerbation. The treatment of these two nosologies is complex and different, having different directions, but considering the role of histamine as an incriminating factor in maintaining the corneal inflammatory response of these diseases, the administration of antisecretory preparations in patients with this comorbidity is argued.

Conclusions

The recognition of the association of these two diseases by medical specialists could provide methods of care and treatment of the cause, to mitigate the exacerbating factors and relieve the symptoms of both conditions.



LUPUS ERITEMATOS SISTEMIC CU AFECTARE CUTANEO-MUCOASĂ ȘI HEMATOLOGICĂ ASOCIAT CU TINEA CAPITIS – CAZ CLINIC

Tamazlicari R., Emeț Iu., Sturza V., Nedelciuc B., Rubanovici D., Bețiu M.

Universitatea de Stat de Medicină și Farmacie „Nicolae Testemițanu”, mun. Chișinău, Republica Moldova

Introducere

Lupusul eritematos sistemic (LES) reprezintă o maladie autoimună, inflamatorie, cronică cu afectare multisistemică. Aproximativ 15-20% din cazuri debutează în copilărie. Incidența la copii este de 2,2:100 000, vârsta pediatrică medie fiind de 12 ani [1]. Leziunile cutanate sunt printre cele mai frecvente manifestări de

debut ale LES. Conform literaturii de specialitate, 74% din pacienți prezintă leziuni la nivelul pielii și 45% la nivelul mucoaselor [2]. Prezența modificărilor cutanate diseminate și hematologice prezintă un indice major de evoluție spre LES [3]. Abordarea diagnostică include aprecierea istoricului bolii în concordanță cu examenul clinico-paraclinic. Determinarea profilului de autoanticorpi este cel mai util instrument în confirmarea LES. Terapia de bază cuprinde fotoprotecție, antipaludicele de sinteză, corticosteroizii, precum și medicamentele imunosupresante.

Scopul lucrării constă în aprecierea afectării multisistemice a lupusului eritematos în populația pediatrică prin prisma unui caz clinic.

Materiale și metode

Prezentăm cazul pacientului pentru a explica problema.

Prezentare de caz

Pacientul B.I., de 12 ani, a fost asistat în secția de dermatologie pentru leziuni cutaneo-mucoase lipsite de senzații subiective. La nivelul feței s-a observat un rash malar violaceu pe obraji și pe piramida nazală. La nivelul pavilionului urechii bilateral, toracelui antero-posterior și fețelor de extensie ale membrelor superioare, pacientul prezenta leziuni eritemato-papuloase, bine delimitate, cu semne de infiltrație și atrofie modestă, acoperite de scuame pluristratificate aderente. Printre alte modificări s-a constatat o cheilită eritematoasă pe semimucoasa buzei inferioare. În cavitatea bucală, pe suprafața palatului dur, s-au observat eroziuni subtile bine delimitate. O altă varietate de leziuni au fost identificate la nivelul părții piloase a scalpului, sub formă de plăci eritemato-scuamoase, rotund-ovalare, cu firele de păr rupte la câțiva milimetri de la emergență, fără semne de atrofie și hipercheratoză foliculară.

Examenul micologic al firelor de păr a evidențiat prezența *Microsporum canis*, precum și fluorescență verde-pal la examinarea instrumentală cu lampa Wood. Au fost constatate devieri hematologice precum anemie, leucopenie și trombocitopenie. Modificările imunologice depistate includ: anti ANA IgG pozitiv titru 1:100, anti SS-A/Ro60, anti RNP-A, anti RNP-C, anti SmB și anti SmD1 pozitivi.

Tratamentul cu fotoprotectoare, antimalarice de sinteză, corticosteroizi și Griseofulvină a condus la o evoluție lent favorabilă a procesului patologic muco-cutanat.

Discuții

Conform studiilor de specialitate, prezența erupțiilor cutanate diseminate, a leziunilor la nivelul semi-mucoaselor și mucoaselor, precum și pozitivitatea anticorpilor anti-ANA, anti-dsDNA și anti-Sm corelează cu un risc înalt de evoluție către LES [3]. Diagnosticul în acest caz a fost stabilit în prezența a cinci criterii: rash malar, rash discoidal diseminat, eroziuni orale, modificări hematologice și imunologice.

Concluzii

Particularitatea cazului este raritatea LES la un copil de sex masculin, cu debut prin manifestări cutaneo-mucoase diseminate, evoluția rapid progresivă în timp a afectării multisistemice, precum și asocierea concomitentă cu microsporia scalpului.

Bibliografie

1. Lupus eritematos sistemic la copil, Protocol clinic național PCN – 268, Chișinău, 2016.
2. Siriwan Wananukul, M.D., Dhevy Watana, M.D., Prapai Pongprasit, M.D., Cutaneous Manifestations of Childhood Systemic Lupus Erythematosus, *Pediatric Dermatology* Vol. 15 No. 5 342-346, 1998.
3. Wenhui Zhou, Haijing Wu, Ming Zhao (2020), New insights into the progression from cutaneous lupus to systemic lupus erythematosus, *Expert Review of Clinical Immunology*.



SYSTEMIC LUPUS ERYTHEMATOSUS WITH MUCOCUTANEUS AND HEMATOLOGICAL MANIFESTATIONS ASSOCIATED WITH TINEA CAPITIS – CASE REPORT

Tamazlicari R., Emet Iu., Sturza V., Nedelciuc B., Rubanovici D., Bețiu M.

Department of Dermatovenerology, "Nicolae Testemitanu" State University of Medicine and Pharmacy, Chisinau municipality, Republic of Moldova

Introduction

Systemic lupus erythematosus (SLE) is an autoimmune, inflammatory, chronic disease with multisystemic involvement. Approximately 15-20% of cases begin in childhood. The incidence in children is 2.2:100,000, the average pediatric age is 12 years. (1) Skin lesions are among the most common onset manifestations of SLE.

According to the specialized literature, 74% of patients have lesions on the skin and 45% on the mucous membranes. (2) The presence of disseminated skin lesions and hematological changes is a major indicator of evolution towards SLE. (3) The diagnostic approach includes assessing the history of the disease in concordance with clinical-paraclinical examination. Determination of the autoantibody profile is the most useful tool in confirming SLE. Basic therapy includes photoprotection, synthetic antimalarials, corticosteroids, and immunosuppressive drugs.

The study **aimed** to assess the multisystem involvement of lupus erythematosus in the pediatric population through the clinical case.

Materials and methods

We present the patient's case to explain the issue.

Result

B.I. for 12 years, assisted in the dermatology department for mucocutaneous lesions without subjective sensations. A violaceous malar rash was determined on the face, cheeks, and nasal pyramid. At the level of the bilateral ear lobes, the anteroposterior thorax, and the extension faces of the upper limbs, there were well-demarcated erythematous-papular lesions without signs of infiltration and modest atrophy, covered by adherent pluristratified scales. Among other changes, an erythematous cheilitis was noted on the semi-mucosa of the lower lip. At the level of the oral cavity, subtle well-defined erosions were found on the surface of the hard palate. Another variety of lesions were identified on the scalp in the form of erythematous-scaly, round-oval plaques, with broken hairs a few mm from emergence, without signs of atrophy and follicular hyperkeratosis. The mycological examination of the hairs revealed *Microsporum Canis*, as well as pale green fluorescence on instrumental examination with Wood's lamp. Hematological abnormalities such as anemia, leukopenia, and thrombocytopenia have been observed. Immunological changes detected: anti-ANA IgG positive titer 1:100, anti-SS-A/Ro60, anti-RNP-A, anti-RNP-C, anti-SmB, anti-SmD1- positive. Treatment with photoprotectors, synthetic antimalarials, corticosteroids and Griseofulvin led to a slowly favorable evolution of the mucocutaneous pathological process.

Discussions

According to specialized studies, the presence of disseminated skin eruptions, lesions on the semi-mucous and mucous membranes, and the positivity of anti-ANA, anti-dsDNA, and anti-Sm antibodies correlate with a high risk of evolution towards SLE. (3) Diagnostics in this case were established in the presence of 5 criteria: malar rash, disseminated discoid rash, oral erosions, hematological and immunological changes.

Conclusions

The relevance of the case is the rarity of SLE in a male child with an onset through disseminated skin-mucosal manifestations, the rapidly progressive evolution of the multisystemic involvement, and the simultaneous association with the scalp Microsporia.

References

1. Systemic lupus erythematosus in children, National Clinical Protocol PCN – 268, Chisinau, 2016.
2. Siriwan Wananukul, M.D., Dhevay Watana, M.D., Prapai Pongprasit, M.D., Cutaneous Manifestations of Childhood Systemic Lupus Erythematosus, *Pediatric Dermatology* Vol. 15 No. 5 342-346, 1998.
3. Wenhui Zhou, Haijing Wu, Ming Zhao (2020), New insights into the progression from cutaneous lupus to systemic lupus erythematosus, *Expert Review of Clinical Immunology*.



LUPUS ERITEMATOS CUTANAT SUBACUT, TIP ERITEM POLIMORF – CAZ CLINIC

Țăbărnă V., Arapu G., Nedelciuc B., Sturza V., Bețiu M.

Universitatea de Stat de Medicină și Farmacie „Nicolae Testemițanu”, mun. Chișinău, Republica Moldova

Introducere

În cadrul lupusului eritematos cutanat, forma subacută (SCLE) reprezintă un subtip distinct din punct de vedere clinic, serologic și genetic. Frecvența SCLE este cuprinsă între 7 și 27% dintre formele clinice întâlnite la pacienții diagnosticați cu lupus eritematos cutanat [1]. Clinic, se manifestă prin macule/papule eritematoase care evoluează

spre plăci papulo-scuamoase sau anulare/policiclice, amplasate la nivelul zonelor fotoexpuse. SCLE poate debuta prin câteva forme clinice tipice: eritem multiform, eritrodermie exfoliativă, pitiriaziformă și exantematoasă. Diagnosticul include manifestările clinice și prezența anticorpilor anti-Ro/SS-A și mai rar anti-La/SS-B. Tratamentul lupusului eritematos cutanat subacut are la bază antipaludicele de sinteză și glucocorticosteroizi utilizați *per os* și topic.

Scopul lucrării

Evidențierea particularităților clinico-evolutive în cazul SCLE, tip eritem polimorf.

Prezentare de caz clinic

Pacienta, în vârstă de 33 de ani, a fost asistată în secția de dermatologie pentru persistența leziunilor cutanate de circa 3 ani, care au debutat pe zonele fotoexpuse, fiind însoțite de subfebrilitate. Diagnosticul stabilit anterior a fost eritem polimorf tip minor, datorită multiplelor leziuni eritemato-papuloase observate la nivelul antebrățelor și brațelor, rapid extensive, bine delimitate, ovalare, purpurice, în centru deprimite, cu periferia roșietică, puțin pruriginoase. Tratamentul administrat anterior s-a dovedit a fi ineficient.

Starea de sănătate a pacientei s-a agravat prin apariția erupțiilor noi, parestezice și intens pruriginoase. Examenul clinic a evidențiat caracterul acut, inflamator, diseminat și polimorf al leziunilor cutanate. La nivelul trunchiului anterior și posterior fotoexpus, precum și la brațe și antebrațe, se observă plăci și placarde bine conturate, cu cadrulajul pielii păstrat, margini eritematoase și halou periferic roșietic-brun. Perilezional se observă papule inflamatorii solitare. Erupțiile sunt însoțite de prurit modest și usturime. Paraclinic: glucoză 6.6 mmol/l; CRP ++++; sumarul sângelui limfocitoză și granulocitopenie moderată; SS-A intens pozitiv; Ro-52 Echivoc; SS-B intens pozitiv. Tratamentul cu glucocorticosteroizi sistemici și topici, precum și antipaludicele de sinteză au condus la o remisiune evidentă a leziunilor cutanate.

Discuții

Stabilirea corectă a diagnosticului de lupus eritematos cutanat subacut este asociată cu necesitatea de cunoaștere a variantelor posibile debutante. Diagnosticul pozitiv se bazează pe manifestările clinice caracteristice ale bolii, fiind unul concludent în cazul tipului eritem polimorf în zonele fotoexpuse, în asociere cu modificările paraclinice specifice anti-Ro/SS-A (70-90%) și anti-La/SS-B (30-50%) [2].

Concluzii

Cazul prezentat este remarcabil prin debutul manifestărilor cutanate tip eritem polimorf de la debut, care inițial au mimit maladia respectivă. Confirmarea diagnosticului de lupus eritematos cutanat subacut s-a bazat pe prezența semnelor clinice specifice, asociate cu probele paraclinice pozitive pentru anti-Ro/SS-A și anti-La/SS-B. Pronosticul în cazul SCLE poate fi mai rezervat în situațiile în care boala evoluează cu manifestări sistemice.

Bibliografie

1. Pai VV, Naveen K, Athanikar S, Dinesh U, Reshme P, Divyashree R. Subacute cutaneous lupus erythematosus presenting as erythroderma. *Indian J Dermatol.* 2014 Nov;59(6):634. doi: 10.4103/0019-5154.143589. PMID: 25484433; PMCID: PMC4248541.
2. Kang S, Amagai M, Bruckner AL, Enk AH, Margolis DJ, McMichael AJ, Orringer JS. eds. *Fitzpatrick's Dermatology*, 9e. McGraw-Hill Education, 2019. Pag. 1048.



SUBACUTE CUTANEOUS LUPUS ERYTHEMATOSUS, ERYTHEMA MULTIFORME TYPE - CASE REPORT

Tabarna V., Arapu G., Nedelciuc B., Sturza V., Betiu M.

"Nicolae Testemitanu" State University of Medicine and Pharmacy, Chisinau municipality, Republic of Moldova

Introduction

Within cutaneous lupus erythematosus, the subacute form (SCLE) represents a clinically, serologically and genetically distinct subtype. The frequency of SCLE ranges from 7 to 27% of clinical forms seen in patients diagnosed with cutaneous lupus erythematosus [1]. Clinically it manifests as erythematous macules/papules that progress to papulosquamous or annular/polycyclic plaques located at the photoexposed areas.

SCLE may start with several typical clinical forms: erythema multiforme, exfoliative erythroderma, pityriasis-form and exanthematous. Diagnosis includes clinical manifestations and the presence of anti-Ro/SS-A and less frequently anti-La/SS-B antibodies. Treatment of subacute cutaneous lupus erythematosus is based on antimalarials, glucocorticosteroids used per os and topically.

Aim: To highlight the clinical and evolutive particularities in SCLE, erythema multiforme type.

Materials and methods

Patient, aged 33 years, assisted in the Dermatology Department for persistence of skin lesions for about 3 years, which started on photoexposed areas, subfebrile. The previously established diagnosis was erythema multiforme minor type, due to multiple erythemato-papular lesions attested on the forearms and arms, rapidly extensive, well defined, oval, purpuric, centrally depressed, with reddish periphery, slightly pruritic. The treatment administered proved ineffective. Evolutive the patient's condition worsened by the appearance of new, paresthenic and intensely pruritic eruptions. Clinical examination revealed acute, inflammatory, disseminated, polymorphous skin lesions. The anterior and posterior photoexposed trunk, arms and forearms showed well-defined plaques with preserved skin grid, erythematous margins and reddish-brown peripheral halo, and perilesional the presence of solitary inflammatory papules. The eruptions are accompanied by modest pruritus and itching. Paraclinically: glucose 6.6 mmol/l; CRP ++++; blood summary lymphocytosis and moderate granulocytopenia; SS-A intensely positive; Ro-52 equivocal; SS-B intensely positive; Treatment with systemic and topical glucocorticosteroids as well as antimalarials led to an obvious remission of the skin lesions.

Discussion

Correct diagnosis of subacute cutaneous lupus erythematosus is associated with the need to know the possible onset variants. The positive diagnosis is based on clinical manifestations characteristic of the disease, and is a conclusive one in the case of erythema multiforme type in photoexposed areas, in association with specific paraclinical changes anti-Ro/SS-A (70-90%) and anti-La/SS-B (30-50%) [2].

Conclusions

The particularities of the presented case consist in the appearance of erythema multiforme-like skin manifestations at the onset, which initially mimicked the respective disease. The presence of specific clinical signs, associated with intensely positive anti-Ro/SS-A and anti-La/SS-B paraclinical data, deduced the diagnosis of subacute cutaneous lupus erythematosus. The prognosis is more reserved if SCLE evolves with systemic manifestations.

References

1. Pai VV, Naveen K, Athanikar S, Dinesh U, Reshme P, Divyashree R. Subacute cutaneous lupus erythematosus presenting as erythroderma. *Indian J Dermatol.* 2014 Nov;59(6):634. doi: 10.4103/0019-5154.143589. PMID: 25484433; PMCID: PMC4248541.
2. Kang S, Amagai M, Bruckner AL, Enk AH, Margolis DJ, McMichael AJ, Orringer JS. eds. *Fitzpatrick's Dermatology*, 9e. McGraw-Hill Education, 2019. Pag. 1048.



PYODERMA GANGRENOSUM – O ADEVĂRATĂ PROVOCARE ÎN MANAGEMENTUL PACIENTULUI: CAZ CLINIC

Țăbârnă V., Covaliov I.-M., Nedelciuc B., Sturza V., Bețiu M.

Universitatea de Stat de Medicină și Farmacie „Nicolae Testemițanu”, mun. Chișinău, Republica Moldova

Introducere

Pyoderma gangrenosum (PG) este o boală rară care face parte din grupul dermatozelor neutrofilice, caracterizată printr-o evoluție cronică. Se estimează că PG afectează până la 10 persoane dintr-un milion de locuitori [1]. Clinic, boala se manifestă prin leziuni pustuloase și nodulare dureroase, care evoluează spre formarea de ulcere cu margini violacee și intens eritematoase. PG poate fi asociată cu boli inflamatorii in-

testinale, artrite și chiar tumori maligne, uneori precedând sau evoluând concomitent cu aceste afecțiuni. Există mai multe forme clinice ale PG, inclusiv cea ulcerativă, buloasă, pustuloasă, vegetativă și peristomală. Diagnosticul se stabilește pe baza datelor clinice și a examenului histopatologic, cu principalul scop de a exclude alte cauze ale ulcerărilor. Tratamentul sistemic al PG vizează utilizarea agenților imunosupresori (corticosteroizii, ciclosporina), a preparatelor biologice și sulfonelor. Tratamentul topic are ca obiectiv oprirea extinderii procesului inflamator, favorizarea cicatrizării ulcerelor și prevenirea suprainfecției.

Scopul acestei lucrări este de a sublinia importanța stabilirii unui diagnostic precoce al PG pentru a evita erorile în managementul acestei afecțiuni complexe.

Prezentare de caz

Pacienta în vârstă de 58 de ani s-a prezentat pentru un consult în cadrul secției de dermatologie pentru leziuni cutanate localizate la nivelul antebrațului drept, membrului inferior stâng și pentru leziune patergică în regiunea fesieră. Afecțiunea a debutat acum 3 ani cu apariția leziunilor nodulare care ulterior s-au ulcerat în regiunea gambelor și submamară. Tratamentul antibacterian și drenajele chirurgicale au fost ineficiente. Nu au fost evidențiate antecedente patologice relevante în istoricul medical al pacientei. Examenul clinic a relevat leziuni eritemato-edematoase cu diametrul între 4-11 cm, cu exsudat purulent și suprafața ulce-roasă cu periferia necrotică, precum și cicatrici atroifice cribriforme cu contur neregulat. Leziunile au fost asociate cu durere moderată până la severă persistentă. Analizele paraclinice au indicat accelerarea VSH și un sindrom biologic inflamator cu un nivel PCR de 4+. Investigațiile bacteriologice și micologice efectuate din conținutul plăgii au fost negative pentru creșterea bacteriană sau fungică. Examenul histopatologic a relevat o infiltrație neutrofilică masivă la nivelul dermului și un infiltrat inflamator limfocitar modest. Tratamentul inițial a inclus corticoterapie sistemică în doze medii, cu reducerea graduală a dozei și administrarea de sulfone. Tratamentul topic a constat în dermatocorticoizi și pansamente hidrocoloidale.

Discuții

În urma examinărilor paraclinice, nu au fost identificate patologii sistemice asociate sau factori precipitanți, ceea ce a fost evidențiat în doar 30% din cazurile de PG. Leziunile de PG au tendința să apară în zonele de traumatisme minore, fenomen cunoscut sub numele de patergie. Diagnosticul diferențial reprezintă o componentă crucială pentru succesul terapeutic. Inițial, PG ia aspectul de noduli dureroși, pustule, fiind adesea confundată cu furunculoza sau abcesele, iar în stadiile avansate – cu ulcererele idiopatice, ceea ce poate duce la alegerea unei tactici terapeutice incorecte. Diagnosticul de PG a fost confirmat pe baza îndeplinirii a două criterii majore și trei criterii minore stabilite pentru această afecțiune [2]. Tratamentul indicat a condus la reducerea dimensiunii ulcerelor, formarea de cicatrici atroifice cribriforme și absența leziunilor noi după un an de monitorizare.

Concluzii

PG a mimat diverse dermatoze pe parcursul evoluției sale cronice. Diagnosticul a fost dificil, fiind bazat pe excluderea altor posibile cauze. Stabilirea corectă a diagnosticului a fost decisivă pentru alegerea unei tactici terapeutice adecvate și pentru controlul evoluției patologice cutanate.

Bibliografie

1. Kang S, Amagai M, Bruckner AL, Enk AH, eds. Fitzpatrick's Dermatology, 9e. McGraw-Hill Education; 2019.
2. Diagnostic Criteria of Ulcerative Pyoderma Gangrenosum, 2018 Disponibil: <https://jamanetwork.com/journals/jamadermatology/article-abstract/2672268>



PYODERMA GANGRENOSUM – A REAL MANAGEMENT CHALLENGE: CLINICAL CASE

Tabarna V., Covaliov I.-M., Nedelciuc B., Sturza V., Betiu M.

State University of Medicine and Pharmacy "Nicolae Testemitanu", Chisinau municipality, Republic of Moldova

Introduction

Pyoderma gangrenosum (PG) is a rare neutrophilic skin disorder, with a chronic evolution with chronic evolution. PG is estimated to affect up to 10 people per 1 million population. ^[1] Clinically, it manifests with pustular, painful nodular lesions, that progressively enlarge and break down to form an ulcer with violet and intensely erythematous edges. PG can be associated with inflammatory bowel disease, arthritis, and malignant tumors, sometimes precedes these disorders or may evolve without an underlying disease. The

following clinical forms of PG are distinguished: ulcerative, bullous, pustular, vegetative, and peristomal. The diagnosis is established based on clinical data and histopathological examination, the main value of which is the exclusion of other causes of ulceration. Systemic treatment targets immunosuppressive agents (corticosteroids, ciclosporin); biological agents, and sulfones. Topical treatment is aimed to stop the expansion of the inflammatory process, favoring the healing of ulcers, and preventing superinfection.

The **objective** of the study is to emphasize the importance of establishing the diagnosis of PG as early as possible to avoid management errors.

Case presentation

A 58-year-old female patient presented for a consultation in the Dermatology department for the appearance of skin lesions, located on the right forearm, left lower limb, and pathergic lesion in the gluteal region. The patient reported that the condition started 3 years ago, with the appearance of nodular lesions, later - ulcerative on the lower legs and submammary. Antibacterial treatment and performing surgical drainage, have been ineffective. Pathological antecedents were not documented. The clinical examination revealed: erythematous edematous lesions with dimensions between 4-11 cm in diameter, purulent exudate, with an ulcerated surface with a necrotic periphery, as well as cribriform atrophic scars with an irregular outline. Lesions, accompanied by moderate-severe, permanent pain. Paraclinical: accelerated ESR and biological inflammatory syndrome - PCR 4+. Bacteriological and mycological investigations were carried out from the contents of the wound – without bacterial or fungal growth. Histopathological examination: massive neutrophilic infiltration in the dermis and modest lymphocytic inflammatory infiltrate. Medium-dose systemic corticosteroids with slow tapering and sulfones were used. Topical treatment included: corticosteroids and hydrocolloid dressings.

Discussions

Following paraclinical examinations, associated systemic diseases and precipitating factors were not identified, which was revealed in only 30% of PG cases. PG lesions tend to occur in areas of minor trauma, given the phenomenon of pathergy. Differential diagnosis is the key to success. Initially, PG takes the appearance of painful nodules, and pustules, this being confused with furunculosis, abscesses, and in the late stages – idiopathic ulcers with the following incorrect therapeutic strategy. The diagnosis of PG was established based on 2 major criteria and 3 minor criteria from those established.^[2] The indicated, progressive treatment led to the reduction of the ulcers in size, with the formation of cribriform atrophic scars and the absence of new lesions after 1 year of follow-up.

Conclusions

PG has mimicked various dermatoses over a long period. The diagnosis was difficult, being one of exclusion. Its correct establishment was decisive in choosing the therapeutic strategy and tempering the skin's pathological process.

Bibliography

1. Kang S, Amagai M, Bruckner AL, Enk AH, Margolis DJ, McMichael AJ, Orringer JS. eds. Fitzpatrick's Dermatology, 9e. McGraw-Hill Education; 2019.
2. Diagnostic Criteria of Ulcerative Pyoderma Gangrenosum, 2018 Available via: <https://jamanetwork.com/journals/jamadermatology/article-abstract/2672268>



SCLEROMIXEDEM CU ABSENȚA GAMAPATIEI MONOCLONALE, FORMĂ ATIPICĂ – CAZ EXTREM DE RAR

Țăbârnă V., Covaliov I.-M., Nedelciuc B., Sturza V., Bețiu M.

Universitatea de Stat de Medicină și Farmacie „Nicolae Testemițanu”, mun. Chișinău, Republica Moldova

Introducere

Mucinoza papuloasă este o afecțiune rară, cu o incidență 1:50.000-1:150.000 de cazuri în rândul populației [1]. Aceasta are o evoluție cronică și se caracterizează clinic prin dezvoltarea leziunilor papuloase, datorate depunerii de mucină și intensificarea densității colagenului dermic. Formele localizate și disemi-

nate sunt descrise ca mucinoză papuloasă sau lichen mixedematos, în timp ce varianta maladiei cu leziuni generalizate și confluențe, însoțite de scleroză, se definește ca scleromixedem [2]. Prevalența cazurilor de scleromixedem nu a fost desemnată, în special a celor cu prezentare atipică, fiind descrise cazuri unice în literatura de specialitate.

Scleromixedemul se caracterizează clinic prin papule multiple, ferme, cu diametrul de 1-3 mm, care pot conduce la infiltrație sclerodermoidă generalizată a pielii, implicând fața, trunchiul și membrele. Examenul histopatologic pune în evidență depozite de mucină difuze, proliferare fibroblastică și fibroză. Diagnosticul se stabilește pe baza următoarelor criterii: erupție papuloasă, sclerodermoidă generalizată, gamapati monoclonală, absență a disfuncției glandei tiroide și triadă clasică a modificărilor histopatologice. Atunci când sunt prezente 3 criterii și gamapatia monoclonală a fost exclusă paraclinic, se stabilește diagnosticul de scleromixedem, forma atipică.

Tratamentul recomandat cuprinde agenți alchilanți, retinoizi aromatici, corticosteroizi sistemici și topici, imunoglobulină umană, plasmafereză, dermabraziune, infiltrare intralezională de hialuronidază și triamcinolonă, laser CO2 și PUVA terapia.

Scopul lucrării constă în evaluarea particularităților clinice și de diagnostic ale scleromixedemului, forma atipică.

Materiale și metode

Se prezintă studiu de caz.

Prezentare de caz

Studiul de caz clinic de scleromixedem, forma atipică, vizează o pacientă în vârstă de 44 de ani, care prezenta leziuni generalizate și un istoric al bolii de 2 ani. Examenul clinic a evidențiat multiple papule, distribuite simetric, de culoarea pielii, unele maronii, ceroase, având consistență dură, localizate difuz pe față, trunchi și membre. Leziunile erau însoțite de prurit moderat-ușor, preponderent diurn.

Examinările paraclinice au relevat: Ag HBs pozitiv, funcția tiroidiană în normă, electroforeza proteinelor serice arătând absența paraproteinemiei. Examenul histopatologic a evidențiat: epiderm cu aspect normal, depozite de mucină și proliferare fibroblastică în dermul reticular, fibroză în dermul profund, fascicule de colagen îngroșate, fragmentarea fibrelor elastice și un infiltrat limfocitar perivascular ușor exprimat. Tratamentul a inclus corticosteroizi sistemici și topici.

Concluzii

Aspectul clinic al leziunilor a fost crucial în suspectarea scleromixedemului. Respectarea celor 3 criterii de diagnostic și absența gamapatiei monoclonale au făcut posibilă determinarea unei forme atipice, extrem de rar întâlnite. Tratamentul a asigurat controlul simptomelor și a limitat evoluția maladiei, deși prognosticul rămâne rezervat.

Bibliografia

1. Temiz, Selami&Ataseven, Arzu&Özer, İlkey&Dursun, Recep&Fındık, Sıddika. (2018). Papular mucinosis: A report of two cases. *Deri Hastalıkları ve Frengi Arşivi*. 10.4274/turkderm.57689.
2. Rongioletti F., Rebori A. Mucinosis. In: *Dermatology*, 3rd ed, Bologna J, Jorizzo JL, Schaffer JV, et al. (Eds), Elsevier, Philadelphia 2012. Vol 1, p. 687.



SCLEROMYXEDEMA WITH THE ABSENCE OF MONOCLONAL GAMMOPATHY, ATYPICAL FORM – EXTREMELY RARE CASE

Tabarna V., Covaliov I.-M., Nedelciuc B., Sturza V., Betiu M.

State University of Medicine and Pharmacy “Nicolae Testemitanu”, Chisinau municipality, Republic of Moldova

Introduction

Papular mucinosis is a rare condition, with an incidence of 1:50.000-1:150.000 cases^[1], chronic evolution, clinically characterized by the development of papular lesions, due to the deposition of mucin and the intensification of the density of dermal collagen. The localized and disseminated forms are described as papular mucinosis or lichen myxedematous, while the disease with generalized, confluent lesions accompanied by sclerosis is defined as Scleromyxedema. ^[2]The prevalence of Scleromyxedema cases has not been determi-

ned, especially those with atypical presentation, being described unique cases in the specialized literature. Scleromyxedema is clinically characterized by multiple, firm, closely spaced papules, 1-3 mm in diameter, which may lead to generalized sclerodermoid infiltration of the skin, involving the face, trunk and limbs. Histopathological examination reveals: diffuse mucin deposits, fibroblastic proliferation and fibrosis. The diagnosis is based on the following criteria: generalized papular and sclerodermoid eruption, monoclonal gammopathy, no thyroid disorder and the classic triad of histopathological features. When 4 criteria are present and monoclonal gammopathy has been excluded paraclinically, the diagnosis of Scleromyxedema, the atypical form, is established. Recommended treatment includes alkylating agents, aromatic retinoids, systemic and topical corticosteroids, human immunoglobulin, plasmapheresis, dermabrasion, intralesional infiltration of hyaluronidase and triamcinolone, CO2 laser and PUVA therapy.

The **objective** of the study was the evaluation of clinical-diagnostical peculiarities in an extremely rare case of Scleromyxedema, atypical form.

Materials and methods

A case study is presented.

Case report: The clinical case study of Scleromyxedema, atypical form concerns a 44-year-old female patient with generalized lesions and a 2-year history of the disease. The clinical examination revealed: multiple closely spaced papules, symmetrically distributed, skin-colored, some of them brown, waxy, with a firm consistency, diffusely located on the face, trunk, limbs. The lesions, accompanied by moderate-slight itching, mainly at daytime. Paraclinical examinations: positive HBs Ag, absence of thyroid disorder, serum protein electrophoresis: absence of paraproteinemia. Histopathological examination revealed: normal-appearing epidermis, mucin deposits and fibroblastic proliferation in the reticular dermis, fibrosis of the deep dermis, thickened collagen bundles, fragmentation of elastic fibers, and a mild perivascular lymphocytic infiltrate. Treatment included systemic and topical corticosteroids.

Conclusions

The clinical appearance of the lesions was crucial in suspecting Scleromyxedema. Compliance with the 3 diagnostic criteria and the absence of monoclonal gammopathy made it possible to determine an atypical, extremely rare form of the disorder. The treatment provided control of the symptoms and limited the evolution of the disease, although the prognosis remains to be reserved.

Bibliography

1. Temiz, Selami & Ataseven, Arzu & Özer, İlkey & Dursun, Recep & Fındık, Sıddıka. (2018). Papular mucinosis: A report of two cases. *Deri Hastalıkları ve Frengi Arsivi*. 10.4274/turkderm.57689.
2. Rongioletti F, Rebora A. Mucinosis. In: *Dermatology*, 3rd ed, Bologna J, Jorizzo JL, Schaffer JV, et al. (Eds), Elsevier, Philadelphia 2012. Vol 1, p.687.



INSTRUMENTE DE EVALUARE A EFICACITĂȚII TRATAMENTELOR ÎN ROZACEE

Vasilache C., Galațan M.

Clinica POSH, mun. Chișinău, Republica Moldova

Introducere

OBSERV 520x este un sistem de analiză a pielii de ultimă generație care ajută medicii dermatologi și cosmetologi în diagnosticarea precisă a stării pielii atât la nivelul epidermic, cât și la nivelul stratului dermic. Tehnologia a fost dezvoltată pe principiul științific al fluorescenței pielii ca mijloc de examinare optică a pielii la un nivel mai profund. Reprezintă o modalitate excelentă de a realiza un plan de tratament complex pe termen mediu și lung. Un mare avantaj al acestui dispozitiv este reprezentat prin arhivarea și documentarea evoluției pacientului la toate vizitele. Pozele de tip „before and after” vor fi realizate mereu din aceleași unghiuri, cu aceeași luminozitate, fără umbre și la aceeași calitate.

Modurile de vizualizare posibile sunt: Daylight1 - suprafața pielii este văzută într-un mod natural, fără umbre, imitând lumina zilei. Cross Polarised2 este o lumină polarizată încrucișată, care suprimă strălucirea

suprafeței pentru a putea vizualiza structurile dermice, vasculare și pigmentare. Parallel-Polarised3 - o vedere îmbunătățită a suprafeței pielii, evidențiind liniile fine, microrelieful, ridurile, textura și porii. True UV Mode4 - expune anomaliiile pielii atât la suprafață, cât și în profunzime; de asemenea, arată gradul de acoperire a suprafeței cutanate cu protecție solară aplicată. Wood's5 - lampa Wood permite vizualizarea infecțiilor fungice și bacteriene de la suprafața pielii, a zonelor cu hipersecreție de sebum și a pielii afectate de depigmentare în vitiligo. Pigmentation Mode - filtru care determină pigmentația atât epidermică, cât și dermică, diferențiind diferitele discromii ale pielii. Vascular - modul care reprezintă vascularizația, inflamația și telangiectaziile cutanate, adâncirea și intensitatea eritemului atât epidermic, cât și dermic.

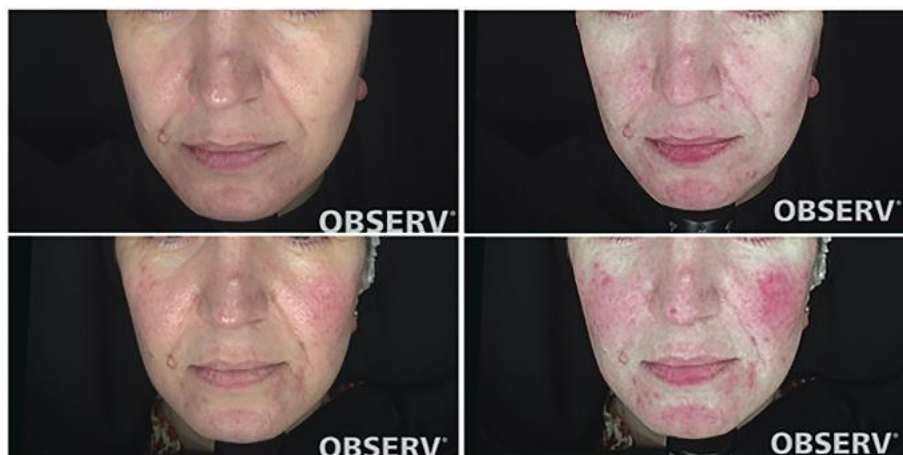
Poziția pacientului poate fi ajustată în 3 moduri diferite de fiecare dată: mod de poziționare frontal, mod de poziționare oblic (unghi de rotație 40° stânga sau dreapta), mod de poziționare lateral (unghi de rotație 90° stânga sau dreapta). Vizualizarea se face în 2 moduri, cu ajutorul filtrului de polarizare și al aplicației pe Apple iPad.

Scopul lucrării

Examinarea aplicabilității dispozitivului OBSERV 520x în evaluarea erupțiilor cutanate asociate cu rozacea.

Materiale și metode

Un studiu de caz este prezentat mai jos.



Prezentare de caz clinic

Prezentăm cazul unei paciente în vârstă de 45 de ani, care suferă de rozacee de aproximativ 4-5 ani. S-a efectuat examenul diagnostic fizic și anamnezic, precum și o evaluare cu ajutorul aparatului OBSERV 520x. Pe un fundal eritematos s-au atestat papule, pustule pe alocuri și telangiectazii. De asemenea, pacienta acuza prurit la nivelul feței. S-a stabilit diagnosticul clinic și s-a indicat un tratament adecvat. După un interval de 5 luni de la inițierea tratamentului, s-au repetat pozele cu ajutorul aparatului OBSERV 520x. În cazul acestei paciente, s-a pus accent pe modul vascular care folosește lumina polarizată perpendicular peste care se aplică niște algoritmi speciali pentru a evidenția doar problemele vasculare: cuperoza, capilarele vasculare și zonele sensibile.

Discuție

Deși anumite leziuni nu sunt vizibile cu ochiul liber, acest lucru nu înseamnă că nu există. Majoritatea problemelor tenului se declanșează mai întâi în straturile profunde și migrează spre suprafață. Cuperoza este cea mai des întâlnită problemă care începe în derm și apoi migrează spre epiderm.

Concluzii

Aparatul OBSERV 520x este un instrument de diagnostic facial avansat, care ajută la evaluarea dinamicii leziunilor atât la suprafață, cât și în profunzime. De asemenea, permite urmărirea progresului tratamentului prin documentarea precisă a evoluției pacientului.



TOOLS FOR EVALUATING THE EFFECTIVENESS OF TREATMENTS IN ROSACEA

Vasilache C., Galațan M.

POSH Clinic, Chișinău municipality, Republic of Moldova

Introduction

The Observ 520x is a skin analysis system that helps dermatologists accurately diagnose skin conditions at both the epidermal and dermal layer levels. The technology was developed on the scientific principle of skin fluorescence as a means to optically examine skin health at a deeper level.

It is a great way to create a medium to long-term skin treatment plan. A great advantage of this device is the archiving and documentation of the patient's progress at all visits. The "before and after" pictures will always be from the same angles, with the same brightness, without shadows, and at the same quality.

The possible viewing modes are: Daylight1- the surface of the skin is seen naturally, without shadows, mimicking daylight. Cross Polarized2- is a cross-polarized light that suppresses surface glare so that dermal, vascular, and pigmented structures can be visualized. Parallel- Polarized3- an improved view of the skin's surface, fine lines, microrelief, wrinkles, texture, and pores. True UV Mode4- exposes skin abnormalities both on the surface and in depth, and also shows the degree of coverage of the skin surface with applied sun protection. Wood's5- the wood lamp allows us to visualize fungal and bacterial infections on the surface of the skin, areas with hypersecretion of sebum and skin affected by depigmentation in vitiligo. Pigmentation mode- the filter that determines both epidermal and dermal pigmentation, differentiating different skin dyschromias. Vascular- the module that represents vasculature, inflammation, and skin telangiectasias.

Aim: to examine the applicability of the OBSERV 520x device in evaluating skin eruptions associated with rosacea.

Materials and methods

A case study is presented below.

Results

We present the case of a 45-year-old patient, who has been suffering from rosacea for approximately 4-5 years. The physical and anamnestic diagnostic examination was performed, as well as with the help of the OBSERV 520x device. On an erythematous background there are papules, in some places pustules, telangiectasias. He also complains of itching on the face. The clinical diagnosis was established, treatment was indicated. The pictures were repeated with the help of the device, over an interval of 5 months after the initiation of the treatment. In the case of the patient, emphasis was placed on the vascular mode, which uses perpendicularly polarized light over which some algorithms are applied to highlight only vascular problems: cuperosis, vascular capillaries, and sensitive areas.

Discuss

Although they are not visible to the naked eye, certain injuries do not mean they do not exist. Most skin problems start in the deep layers first and migrate to the surface. Cuperosis is the most common problem that first starts in the dermis and then migrates to the epidermis.

Conclusions

The OBSERV device is a facial diagnostic tool that helps us evaluate the dynamics of lesions both on the surface and in-depth, with the tracking of treatment progress.

NOTALGIA PARESTHETICA – MALADIE LA LIMITA DINTRE SPECIALITĂȚI

Vasilache C.¹, Gugulan L.²

¹ IMSP Spitalulo Raional Criuleni, Republica Moldova

² Catedra de dermatovenerologie, Universitatea de Stat de Medicină și Farmacie „Nicolae Testemițanu”, mun. Chișinău, Republica Moldova

Introducere

Notalgia parestetică este o disestezie neuropatică cronică de etiologie necunoscută, caracterizată prin prurit localizat în zona toracică a spatelui. Afecțiunea a fost descrisă pentru prima dată de neurologul rus Mihail Astvațaturov în 1934 și este, de obicei, benignă. Modificările degenerative ale ramurilor posterioare ale nervilor spinali care apar în segmentul T2-T6, împreună cu unele particularități anatomice ale mușchilor prin care pătrund fibrele nervoase la un unghi drept de 90 grade, duc la compresia nervului.

Notalgia parestetică este de obicei observată la femeile după 50-55 de ani, se localizează unilateral și poate dura luni sau chiar ani. Nu există leziuni primare, ci doar modificări secundare datorate excoriației cronice. Diagnosticul se bazează pe examenul obiectiv fizic, care este suficient pentru stabilirea diagnosticului. Tratamentul rămâne slab efektiv.

Maladiile care pot declanșa debutul notalgiei includ hernia de disc, herpesul Zoster în regiunea cervico-lombară, arsurile solare, eczemele, mielopatiile sau neuropatiile.

Notalgia parestetică poate începe adesea după o perioadă de efort intens, care duce la rigiditate musculară sau, dimpotrivă, după o perioadă de inactivitate. Se caracterizează prin prurit intens pe marginea medială a unei scapule sau a ambelor, între omoplați, dar se poate extinde la ambii omoplați și mai larg, peste spate și umeri. La mulți pacienți nu există semne vizibile, dar la majoritatea apar schimbări ale tegumentului din cauza injuriei mecanice permanente. Aceste schimbări sunt caracterizate prin excoriații, zone hiperpigmentate, uneori hipopigmentate, eczemă și cicatrici. Totuși, cea mai frecventă modificare a tegumentului este hiperpigmentarea. În zona afectată a pielii poate exista o schimbare a senzației atunci când aceasta este testată prin înțepătură, disc de vată, căldură sau frig. De asemenea, de multe ori se atestă transpirație redusă sau absentă în zona afectată.

Scopul studiului

Evaluarea particularităților dermatologice ale notalgiei parestetice pentru a facilita diagnosticul clinic.

Prezentare de caz clinic

Prezentăm cazul unei paciente în vârstă de 58 de ani, din mediul rural, care acuză prurit intens, intermitent, de aproximativ 5-6 ani, localizat la nivelul toracelui posterior. Pacienta a folosit diverse tratamente topice fără să observe o dinamică pozitivă.

La examenul obiectiv, s-a constatat prezența unei macule hiperpigmentate pe marginea medială a scapulei inferioare, pe dreapta, cu dimensiuni de aproximativ 15x10 cm. Pacienta s-a prezentat cu un set de analize de la medicul de familie, pentru a exclude maladii ale organelor interne care pot fi de asemenea însoțite de prurit, cum ar fi diabetul zaharat, colecistita calculoasă etc., pentru a exclude un icter mecanic. Radiografia cutiei toracice și RMN-ul nu au evidențiat patologii osoase ale coloanei vertebrale sau ale discurilor intervertebrale. Pacienta a fost îndreptată pentru consultație la medicul neurolog.

Concluzii

Datorita faptului că acești pacienți se adresează cu prurit și modificări de colorație locală a tegumentului, sunt automat îndreptați pentru consultație la medicul dermatolog. O analiză mai detaliată și un examen obiectiv și anamnestic corect sugerează diagnosticul precis. Acest caz reprezintă interes, deoarece multe maladii borderline sunt diagnosticate și tratate incorect.



NOTALGIA PARESTHETICA – A BORDERLINE DISEASE BETWEEN SPECIALITIES

Vasilache C.¹, Gugulan L²

¹ Criuleni district hospital

² Department of Dermatovenerology, "Nicolae Testemitanu" State University of Medicine and Pharmacy, Chisinau municipality, Republic of Moldova

Introduction

Notalgia paresthetica is a chronic neuropathic dysesthesia of unknown etiology characterized by localized itching of the back in the thoracic area. The condition was first described by Russian neurologist Mikhail Astwasaturow in 1934 and is usually benign. Degenerative changes in the posterior branches of the spinal nerves that occur in the T2-T6 segment, as well as some anatomical features of the muscles through which the nerve fibers penetrate, lead to compression.

Paresthetic notalgia is usually observed in women after 50-55 years, localized unilaterally, and can last months or years. There are no primary lesions, only secondary changes due to chronic excoriation. An objective physical diagnosis is sufficient to stabilize the diagnosis. The treatment remains poorly effective.

The nerves appear to be vulnerable to compression or traction. Partial compression or injury leads to the symptoms. The initial injury to the nerves may include back injury like: a herniated or 'slipped' disc, herpes zoster, sunburn, myelopathy and small fibre neuropathy.

Notalgia paraesthetica often starts after a period of intense exercise leading to muscular stiffness, or a period of inactivity. A specific injury may be recalled. It is characterised by intense itch (pruritus) on the medial border of one scapula or both, ie, between the shoulder blades. This itch can be intermittent or continuous. It is unrelieved by scratching, although the scratching and rubbing may be pleasurable. The affected area may spread to both shoulder blades and more widely over the back and shoulders. In many patients, there are no visible signs. Visible changes often arise from rubbing and scratching the affected area. These include scratch marks, zones of hyperpigmentation or hypopigmentation, and eczema. There may be a changed sensation in the affected area of skin, when this is tested for with pinprick, cotton wool, or heat and cold. There may be reduced or absent sweating in the affected area.

Objective: To evaluate the dermatological characteristics of notalgia paresthetica to facilitate clinical diagnosis.

Material and methods

We present the case of a 58-year-old patient from the countryside, who complains of intense, intermittent itching for a period of approximately 5-6 years, at the level of the posterior chest. She used various topical treatments without positive dynamics. The objective examination shows a hyperpigmented macule on the medial edge of the lower scapula, on the right, with dimensions of approximately 15x10 cm. She presented himself with a series of tests, from the family doctor, to exclude diseases of the internal organs, which can also be accompanied by itching, such as: diabetes mellitus, calculous cholecystitis, to exclude a mechanical jaundice. Chest X-ray and MRI did not reveal bone pathologies of the spine or intervertebral discs. The patient was referred to the consultation of the neurologist. The patient was referred to a neurologist.

Conclusions

Because these patients present with itching and local discoloration of the skin, these patients are automatically referred to the dermatologist. A more detailed analysis and an objective, correct anamnestic examination suggest the diagnosis. This case is of interest because many borderline illnesses are incorrectly diagnosed and treated.

POIKILODERMIA CIVATTE – ASPECTE ÎN TRATAMENTUL CU LUMINĂ PULSATĂ IPL

Vasilache C.¹, Gugulan L.²

¹ Clinica POSH, mun. Chișinău, Republica Moldova

² Catedra de dermatovenerologie, Universitatea de Stat de Medicină și Farmacie „Nicolae Testemițanu”, mun. Chișinău, Republica Moldova

Introducere

Descrisă pentru prima dată de dermatologul francez Civatte în 1923, poikilodermia este o afecțiune cronică, benignă a pielii, caracterizată prin modificarea culorii prin zone de hiper-/hipopigmentare și dilatarea vaselor capilare la nivelul pielii. Cel mai des este întâlnită în rândurile femeilor de vârstă medie, manifestându-se prin macule hiperpigmentate, alternând cu zone de hipopigmentație, localizate la nivelul feței și zonei laterale a gâtului. Un aspect specific al acestei afecțiuni este prezența unui triunghi de piele de culoare normală.

Poikilodermia Civatte este în general asimptomatică, însă uneori persoanele care suferă de această boală pot experimenta senzații ușoare de arsură, prurit și eritem al pielii în zonele afectate. Deși nu există o cauză unanim acceptată pentru această maladie, factorii care contribuie la declanșarea bolii includ: expunerea îndelungată și cumulativă la soare, pielea de culoare mai deschisă, fototipul I-II, componentele fotosensibilizante ale unor cosmetice, parfumuri, uleiuri, modificările hormonale legate de premenopauză sau menopauză, predispoziția genetică.

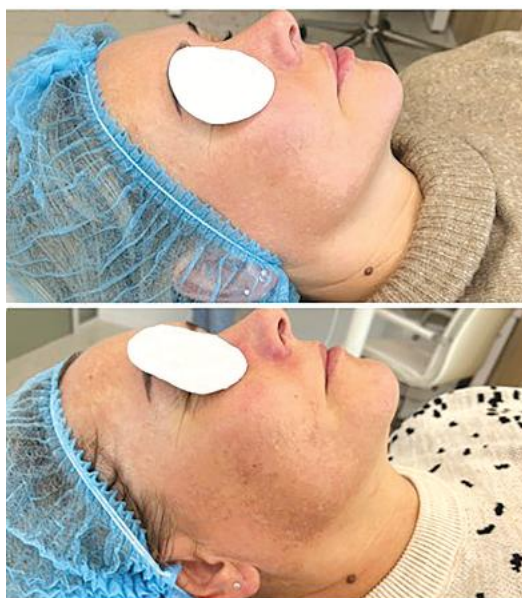Exista mai multe metode de tratament topic pentru poikilodermia Civatte: retinoizii locali, hidrochinona, alfa hidroxiacizii, tratamentul cu lumină pulsată, folosirea permanentă a produselor cu protecție solară 50+, atât în timpul verii, cât și pe tot parcursul anului, dar și protecția fizică prin haine cu guler înalt și pălării cu boruri mari. Nu exista teste de laborator sau investigații paraclinice specifice care să confirme sau să stabilizească diagnosticul de poikilodermie.

Scopul lucrării

Evaluarea eficacității tratamentului cu lumina pulsată (IPL) în cazul unei paciente cu poikilodermia Civatte.

Materiale și metode

Prezentăm cazul unei paciente în vârstă de 52 ani, care se prezintă pentru îmbunătățirea aspectului tenului.



Prezentare de caz

Pacienta în vârstă de 52 de ani, care s-a prezentat pentru îmbunătățirea aspectului tenului, prezenta semne de fotoîmbătrânire, manifestate prin culoare neuniformă la nivelul feței, însoțită de macule hipopigmentate și hiperpigmentate, extinse până la linia mandibulară. De asemenea, s-au observat telangiectazii în jurul nasului și în zona pomeților, precum și linii fine. Aceste modificări cutanate au început în urmă cu 6 ani, iar suprafața zonelor pigmentate a crescut anual.

Diagnosticul se stabilește de obicei clinic, pe baza examenului obiectiv și a anamnezei. Pacienta a urmat un tratament cu lumină pulsată IPL, constând în patru proceduri efectuate la interval de patru săptămâni. S-au utilizat filtre cu lungimi de undă cuprinse între 515 și 640 nm. Pe toată perioada tratamentului și ulterior, pacienta a folosit cremă cu protecție solară SPF 50+. Alte tratamente topice nu s-au administrat.

Concluzii

Tratamentul cu IPL rămâne a fi cea mai bună metodă de tratament de ultimă generație pentru poikilodermie Civatte. Este non-invaziv, nedureros și nu necesită perioadă de reabilitare, permițând pacientului să își continue activitățile zilnice.



POIKILODERMIA CIVATTE – TREATMENT WITH IPL PULSED LIGHT

Vasilache C.¹, Gugulan L.²

¹POSH Clinic

²Department of Dermatovenerology, "Nicolae Testemitanu" State University of Medicine and Pharmacy, Chisinau municipality, Republic of Moldova

Introduction

First described by the French dermatologist Civatte in 1923, poikiloderma is a chronic, benign skin condition characterized by changes in color through the area of hyper/hypopigmentation and dilatation of capillaries in the skin. It is most often found among middle-aged women, characterized by hyperpigmented macules alternating with areas of hypopigmentation located on the face and side of the neck. Specific to this condition is the presence of normal-colored skin under the chin in the form of a triangle.

It is asymptomatic, but a person can feel slight sensations of burning, itching, and erythema of the skin in this area. There is no unanimous cause for this disease, but they can be specified according to long and cumulative exposure to the sun, lighter colored skin, photosensitizing components of some cosmetics, and perfumes; hormonal change related to premenopause or menopause; genetic predisposition.

There are many topical treatment methods: local retinoids, hydroquinone, alpha hydroxy acids, pulsed light treatment, but also the permanent use of products with sun protection 50+, both during the summer and throughout the year. Also physical protection, high-collared coats, wide-brimmed hats.

Objective: to evaluate the effectiveness of Intense Pulsed Light (IPL) treatment in a patient with poikiloderma of Civatte.

Case presentation

Present the case of a 52-year-old woman.

Results

We observe signs of photoaging, represented by uneven color on the face, accompanied by hypopigmented and hyperpigmented macules on the face up to the mandibular line, telangiectasias around the nose, and the area of the cheekbones. IPL pulsed light treatment was performed, a course of 4 procedures, 1 procedure once every 4 weeks. Have used diverse filter wavelengths between 640-515 nm. SPF 50+ cream was used throughout the treatment period, as well as after.

Conclusions

IPL treatment is the best treatment method for Civatte poikiloderma. It is non-invasive, painless, and does not require a rehabilitation period.



DIAGNOSTICUL PRECOCE AL MELANOMULUI ÎN PROVINCIA TRENTO, ITALIA

Vatamaniuc V.

Medic expert LILT

Introducere

Liga Italiană de Luptă împotriva Tumorilor (LILT) a fost fondată în februarie 1922 la Bologna și funcționează datorită angajamentului tuturor oficiilor provinciale. LILT își desfășoară activitatea în lupta împotriva tumorilor pe trei direcții majore: a) prevenție primară: promovarea unui stil de viață sănătos prin toate mijloacele disponibile; b) prevenție secundară: promovarea culturii diagnosticului precoce prin vizite medicale de specialitate și diagnosticul instrumental de nivelul 2, efectuate în clinicile statale sau private, vizând identificarea maladiei în stadiul inițial; c) prevenție terțiară: sprijin pentru persoanele care au fost diagnosticate cu cancer și membrii familiei acestora, atât pe durata tratamentului spitalicesc, cât și în context familial și social, având grijă și de reabilitarea psihofizică și reintegrarea socială.

Scopul lucrării

Prezentarea algoritmului de screening al leziunilor cutanate pigmentare elaborat de către asociația medicală LILT din Italia.

Materiale si metode

Screeningul melanomului se efectuează la populație începând cu vârsta de 15 ani (sau chiar de la 13 ani, în cazul în care unul sau ambii părinți au avut melanom). Dacă nu sunt depistate alunele/formațiuni patologice, sunt recomandate vizite regulate la intervale de 1-2-3 ani. Programarea se face prin intermediul contactelor disponibile (telefon, e-mail) la cele 11 filiale ale LILT. Medicul efectuează vizite lunare la fiecare filială, în funcție de necesități, fiecare vizită având o durată de aproximativ 15 minute.

Pentru examinarea dermatoscopică se folosește dermatoscopul Heine Delta 20, iar pentru documentarea vizuală se utilizează un telefon mobil cu sistem de operare Android și o cameră fotografică centrală și un aparat de fotografiat Canon.

La finalul fiecărei vizite, se completează un formular-concluzie medicală. Acesta include informații despre rezultatele examinării actuale și indicațiile pentru următoarele luni sau ani. Fotografiile fiecărei filiale sunt colectate și stocate într-un fișier dedicat fiecărei filiale. Aceasta permite crearea unei baze de date organizate pe ani, luni, filiale și informații despre pacienți (precum prenume, nume etc.). Deseori pacientul este consultat în dinamică de cel puțin 2-3 ori înainte de a fi trimis pentru înlăturarea chirurgicală a aluniței suspecte. Modalitatea de lucru cu o bază de date fotografică, structurată în detaliu, s-a dovedit a fi extrem de eficientă în gestionarea și urmărirea pacienților în dinamică. Pacientul, la rândul său, primește formularul-concluzie după fiecare vizită, pe care îl poate prezenta medicului de familie în cadrul consultațiilor ulterioare.

Rezultate

Rezultatele activității mele de-a lungul a 10 ani de practică medicală relevă următoarele statistici: 42% dintre pacienți au fost diagnosticați cu melanom superficial, în timp ce în 58% dintre cazuri a fost identificat melanomul *in situ* sau la limita melanomului. Distribuția pe sexe a fost de 55% bărbați și 45% femei. În Italia, incidența melanomului este de 9% la bărbați (între 0 și 49 de ani, ocupând locul 2) și de 7% la femei (între 0 și 49 de ani, ocupând locul 3). Am gestionat și câteva cazuri de melanom recurent, în care investigațiile ulterioarele au identificat deja melanom *in situ*, datorită programului de consultații de follow-up.

Discuții

Am participat la numeroase cursuri de perfecționare și congrese naționale dedicate depistării timpurii a melanomului și altor tumori ale pielii, inclusiv la International Masterclass on Dermoscopy, organizat la Roma în 2022, unde au fost discutate cazuri rare și dificile raportate de către participanți; beneficiind de cele mai recente date din domeniul științific și dermatologic referitoare la prevenție și tratament. De asemenea, am contribuit activ la elaborarea „Atlasului informativ al tumorilor pielii” destinat medicilor de familie. La acest congres, voi prezenta câteva dintre cele mai interesante cazuri pe care le-am gestionat, însoțite de rapoarte histologice relevante.

Concluzii

Implementarea unui program de screening al melanomului după modelul LILT în Republica Moldova ar fi benefică pentru populație, contribuind semnificativ la diagnosticarea precoce și gestionarea eficientă a acestei afecțiuni grave.

Bibliografie

1. <https://www.lilt.it/dove/associazioni>
2. Chiaravalloti AJ, Laduca JR. Melanoma screening by means of complete skin exams for all patients in a dermatology practice reduces the thickness of primary melanomas at diagnosis. *J Clin Aesthet Dermatol.* 2014 Aug;7(8):18-22. PMID: 25161756; PMCID: PMC4142816.
3. Federman DG, Kravetz JD, Kirsner RS. Skin cancer screening by dermatologists: prevalence and barriers. *J Am Acad Dermatol.* 2002;46(5):710–714.



EARLY DIAGNOSIS OF MELANOMA IN THE PROVINCE OF TRENTO, TALY

Vatamaniuc V.

Italian League Against Cancer

Introduction

The Italian League Against Tumors (LILT) was founded in February 1922 in Bologna. It is an „organism” that works thanks to the commitment of all the provincial offices. (<https://www.lilt.it/dove/associazioni>). At LILT it carries out its activity in three directions: a) Primary prevention which promotes the spread of a healthy lifestyle with all available means; b) Secondary prevention which promotes the culture of early diagnosis through 2nd level specialist and instrumental medical visits with the aim of identifying the disease in the initial phase. c) Tertiary prevention, i.e. support for those who have been diagnosed with cancer and their family members, both during hospital treatment and in the family and social context, also taking care of psychophysical rehabilitation and social reintegration.

Objective: to present the algorithm for screening pigmented skin lesions developed by the medical association LILT from Italy.

Materials and methods

Melanoma screening is carried out in the population starting from the age of 15 (from 13 years if one/both parents have re-encountered Melanoma). If no moles/pathological formations are found, it is advisable to carry out subsequent visits every 1-2-3 years. Programming takes place through the contacts (telephone, email) of 11 LILT branches.

The doctor goes min 1 times a month to each location (depending on need) to visit patients (15 minutes). The Heine Delta 20 dermatoscope is used, an Android mobile phone with a single central camera and/or Canon camera. A medical report sheet is issued, in which everything diagnosed during the visit and indications for the next few months/years are noted. I have an archive in which the photos of each delegation are collected, so that I can create a separate database if necessary. This way of working, with a photographic database, divided by branches, years, months, with names/surnames, etc. has proven to be very effective. Oftentimes the patient is consulted by the doctor at least 2-3 times before being sent for surgical removal of the suspected nevus. The patient shows the report to his family doctor and presents the previous reports at subsequent visits.

Results: In my 10 years of activity, 42% of patients have been diagnosed with Superficial Melanoma and 58% with Melanoma in situ/borderline; 55% men/45% women. In Italy the incidence of Melanoma is 9% in men (0-49 years (2nd place) and 7% in women (0-49 years, 3rd place). I have had several cases of repeated Melanomas, the subsequent they were MM in situ, thanks to follow-up visits.

Discussions

I have participated in numerous training courses and national conferences dedicated to the early diagnosis of Melanoma and other skin tumors, including the International Masterclass on Dermoscopy, organized in Rome in 2022. Rare/difficult cases were discussed, and reported by each participant; the latest scientific/dermatological data in prevention and treatment. I actively participated in the creation of the „Informative Atlas of Skin Tumors” intended for doctors (especially family doctors). I present at this Congress some of the most interesting cases, accompanied by histological reports.

Conclusions

Melanoma screening according to the LILT model can be introduced in the Republic of Moldova for the benefit of the population.

References

1. <https://www.lilt.it/dove/associazioni>
2. Chiaravalloti AJ, Laduca JR. Melanoma screening by means of complete skin exams for all patients in a dermatology practice reduces the thickness of primary melanomas at diagnosis. *J Clin Aesthet Dermatol.* 2014 Aug;7(8):18-22. PMID: 25161756; PMCID: PMC4142816.
3. Federman DG, Kravetz JD, Kirsner RS. Skin cancer screening by dermatologists: prevalence and barriers. *J Am Acad Dermatol.* 2002;46(5):710-714.



TERME DI COMANO (Italia): TRATAMENTUL AFECȚIUNILOR DERMATOLOGICE

Vatamaniuc V.

Medic balneolog-termalist

Introducere

Apa oligominerală din Comano, care izvorăște la o temperatură de 27 °C, este absolut unică și conține preponderent bicarbonat de calciu și magneziu. Cunoscută în Italia și Europa, această apă are proprietăți unice calmante, antiinflamatorii și antibacteriene. Este extrem de utilă în tratamentul patologiilor dermatologice precum dermatita și psoriazisul. Centrul Termal include o clinică specializată „Comano Med”, un parc extins pe 14 hectare care oferă o biodiversitate impresionantă, un hotel de 4 stele Superior și o linie dermatocosmetică excelentă bazată pe proprietățile unice ale apei.

Scopul lucrării este de a prezenta date despre eficacitatea tratamentului balneo-sanatorial cu apă termală.

Materiale și metode

Apa termală, îmbogățită natural cu prețioasa microbiotă *Mezorhizobium comanense*, acționează ca un remediu natural și o sursă de bunăstare, oferind proprietăți antiinflamatorii, calmante, regenerante și imunoregulatorie. Expertiza terapeutică și cercetarea științifică au fost susținute timp de mai multe decenii de Institutul G.B. Mattei în colaborare cu departamentul CIBIO al Universității din Trento și alte universități cu renume. Sute de microorganisme au fost descoperite prin cercetările de laborator ale apei termale din Comano, majoritatea fiind încă necunoscute științei.

În februarie 2024, am susținut teza de master de nivelul 2° la Universitatea din Pavia, în domeniul hidrologiei și medicinei termale, având tema: „Eficacitatea crenoterapiei (Terme di Comano) în tratamentul și prevenirea cistitelor la femeile în perioada de perimenopauză». Tratamentul include 6-12 zile de crenoterapie, 6-12 băi termale și/sau 6-12 irigații vaginale. Au fost efectuate analize *ex tempore* ale urinei și măsurători ale pH-ului vaginal (pre- și post-tratament termal.)

Rezultate

Eficacitatea maximă în tratamentul și prevenirea cistitelor a fost confirmată în cazul combinării tuturor celor 3 componente (crenoterapie, irigații vaginale și băi termale), pe care le recomandăm femeilor în acest moment al vieții. S-a demonstrat îmbunătățirea valorilor pH-ului urinei, reducerea leucocitelor și a eritrocitelor, scăderea nivelului de creatinină urinară, precum și îmbunătățirea pH-ului vaginal după tratament (de la 6,5 până la 4,5), datorită capacității apei termale de a favoriza restabilirea funcțiilor normale ale mucoasei vaginale și ale pielii, reechilibrând flora bacteriană vaginală.

Discuții

La Terme di Comano se tratează cu succes diverse patologii, inclusiv: psoriazisul la adulți (dacă este indicat, în asociere cu fototerapia UVB), precum și la adolescenți și copii; dermatita atopică la toate vârstele; eczemele; acneele și dermatita seboreică; ihtioza; prurigo nodular; tratamente termale pentru pacienții cu arsuri în anamneză de gradul 2, 3 și 4 (12 ședințe de hidromasaj); bronșita, BPOC; complicațiile post-COVID (Long-Covid), ventilații pulmonare; rinosinuzitele, frontitele, tratamentul ORL postchirurgical; diverse complexe pentru femei, inclusiv în perimenopauză; detoxifierea în diete; tratamentul microlitiizei inițiale; a cistitelor la femei; vaginita, pregătirea pentru fertilizarea *in vitro*; tratamentul topic pentru atrofia/uscăciunea mucoasei vaginale în perimenopauză; complicațiile cicatriciale după tratamentul chirurgical vaginal.

Concluzii

Numeroasele studii efectuate, inclusiv rezultatele științifice ale tezei mele de master, confirmă eficacitatea apei minerale din izvorul termal Comano în calmarea și tratamentul psoriazisului și al dermatitelor, inclusiv fără metode tradiționale de tratament farmacologic.

Bibliografie

1. Cacciapuoti, S.; Luciano, M.A.; Megna, M.; Annunziata, M.C.; Napolitano, M.; Patruno, C.; Scala, E.; Colicchio, R.; Pagliuca, C.; Salvatore, P.; et al. The Role of Thermal Water in Chronic Skin Diseases Management: A Review of the Literature. *J. Clin. Med.* 2020, 9, 3047.
2. Damiani, Giovanni, Ilaria Controne, Hilmi Al-Shakhshir, and Paolo D. M. Pigatto. 2023. „Water Is an Active Element: A Randomized Double-Blind Controlled Clinical Trial Comparing Cutaneous Lipidomics in Consumers Drinking Two Different Bicarbonate-Calcic Waters (Medium-Mineral vs. Oligo-Mineral)” *Biomedicines* 11, no. 4: 1036. <https://doi.org/10.3390/biomedicines11041036>.



TERME DI COMANO (Italy): TREATMENT OF DERMATOLOGICAL DISEASES

Dr. Vatamaniuc V.

Medic balneolog-termalist

Introduction

The low-mineral water of Comano, which flows at 27°C, is absolutely unique and mainly contains calcium and magnesium bicarbonate. Known in Italy and Europe, it has notable soothing, anti-inflammatory, and antibacterial properties. It is particularly useful in the treatment of dermatological pathologies such as dermatitis and psoriasis. The spa center includes a specialist “Comano Med” clinic, a park covering 14 hectares, which offers impressive biodiversity, a 4-star superior hotel, and an excellent dermocosmetic line based on the unique properties of water.

Purpose: to present data on the effectiveness of balneotherapy treatment with thermal water.

Materials and methods

Thermal water, naturally enriched with the precious MEZORHIZOBIUM COMANENSE microbiota, acts as a natural remedy and source of well-being, offering anti-inflammatory, soothing, regenerating and immunoregulatory properties. Therapeutic expertise and scientific research have been supported for several decades by the G.B. Institute. Mattei in collaboration with the CIBIO department of the University of Trento and other renowned universities. Hundreds of microorganisms were found by analyzing the thermal water of Comano, most of which are still unknown to science. In February 2024 I defended my thesis at the University of Pavia, in Hydrology and Thermal Medicine with the theme: “The efficacy of crenotherapy (Terme di Comano) in the treatment and prevention of cystitis in perimenopausal women”. The treatment includes 6-12 days of crenotherapy treatment, 6-12 thermal baths, and/or 6-12 irrigations. Ex tempore urinalysis and vaginal pH (pre- and post-spa treatment) were performed

Results

The maximum effectiveness in the treatment and prevention of cystitis has been confirmed in the case of the combination of all 3 components (crenotherapy, vaginal irrigations and thermal baths), which we recommend to women at this time of life. It has been shown to improve the values of: urine pH, reduction of leukocytes and erythrocytes, creatine, improvement of vaginal pH after treatment, (6.5-4.5) because the thermal water promotes the restoration of the normal functions of the vaginal mucosa and skin and rebalances the vaginal bacterial flora.

Discussions

Pathologies that can be successfully treated at Terme di Comano: 12-24 baths, partially paid for by the National Health System: psoriasis in adults (if indicated, in combination with UVB phototherapy), as well as in adolescents and children; dermatitis (atopic in children, adolescents and adults); eczema; acne and seborrheic dermatitis, ichthyosis, nodular prurigo; thermal treatments for patients with previous burns of 2°-3-4° degree (12 hydromassage sessions); bronchitis, COPD; post-COVID (Long-Covid) complications of pulmonary ventilation; rhinosinusitis, frontitis, post-surgical ENT treatment; various complexes for women, including perimenopause + detox in diets; treatment of initial microlithiasis; cystitis in women; vaginitis, preparation for in vitro fertilization; topical treatment in perimenopause for dryness/atrophy of the vaginal mucosa; post-vaginal scarring complications.

Conclusions

Numerous studies have been carried out, including the master's research, confirming that the Comano mineral springs are effective in calming and anti-inflammation for psoriasis and dermatitis without traditional treatment methods, including pharmacological treatment.

References

1. Cacciapuoti, S.; Luciano, M.A.; Megna, M.; Annunziata, M.C.; Napolitano, M.; Patruno, C.; Scala, E.; Colicchio, R.; Pagliuca, C.; Salvatore, P.; et al. The Role of Thermal Water in Chronic Skin Diseases Management: A Review of the Literature. *J. Clin. Med.* 2020, 9, 3047.
2. Damiani, Giovanni, Ilaria Controne, Hilmi Al-Shakhshir, and Paolo D. M. Pigatto. 2023. "Water Is an Active Element: A Randomized Double-Blind Controlled Clinical Trial Comparing Cutaneous Lipidomics in Consumers Drinking Two Different Bicarbonate-Calcic Waters (Medium-Mineral vs. Oligo-Mineral)" *Biomedicines* 11, no. 4: 1036. <https://doi.org/10.3390/biomedicines11041036>.



ASPECTE EVOLUTIVE ALE INFECȚIEI SIFILITICE ÎN REPUBLICA MOLDOVA

Bețiu M., Emeț Iu.

Catedra de dermatovenerologie, Universitatea de Stat de Medicina și Farmacie „Nicolae Testemitanu”, mun. Chisinau, Republica Moldova

Introducere

Sifilisul a fost documentat pentru prima dată în Europa la sfârșitul secolului al XV-lea, iar agentul său cauzal, *Treponema pallidum*, subspecia *pallidum*, a fost identificat patru secole mai târziu. Odată cu apariția penicilinei și implementarea unor măsuri eficiente de sănătate publică, prevalența sifilisului a scăzut semnificativ în Statele Unite și Europa. Cu toate acestea, în prezent, incidența sifilisului în Statele Unite a crescut din nou la niveluri neîntâlnite de peste 20 de ani, iar numărul cazurilor raportate la Centrul pentru Controlul și Prevenirea Bolilor (CDC) a crescut cu 81% între 2014 și 2018.

Recunoașterea sifilisului, cu manifestările sale diverse, poate fi o provocare chiar și pentru cei mai experimentați clinicieni, iar evoluția naturală a bolii, fie tratată, fie netratată, poate fi imprezvizibilă [1].

Scopul prezentului studiu constă în estimarea incidenței anuale a sifilisului în Republica Moldova în perioada anilor 1953-2023, precum și în evaluarea particularităților clinico-evolutive ale acestei maladii în ultimii 5 ani.

Materiale și metode

A fost realizat un studiu transversal, variabilele de interes fiind extrase din formularul statistic nr. 34 – Darea de seamă anuală a medicilor dermatovenerologi, prezentate la Departamentul Statistic al Spitalului de Dermatologie și Maladiilor Comunicabile în ultimii 5 ani, precum și din rapoartele statistice epidemiologice din perioada 1953-2023.

Rezultate

Incidența sifilisului în Republica Moldova în ultimii 50 de ani a avut o evoluție fluctuantă, cu ascensiuni semnificative în perioadele de criză socioeconomică: după cel de-al Doilea Război Mondial, în perioada 1947-1950, când numărul de cazuri de sifilis a depășit pragul de 100 de cazuri la 100000 de locuitori, și respectiv în anii 1994-1999, când incidența a variat între 117,9 cazuri în 1994 și 200,7 cazuri la 100000 de locuitori în 1996. Cel mai mic număr de cazuri de sifilis a fost înregistrat în Republica Moldova în perioada anilor 1958-1964, atingând 5,5 cazuri la 100000 de locuitori în anii 1961-1962. În ultimii 10 ani, incidența sifilisului a variat între 63,7 cazuri în 2013 și 45,1 cazuri la 100000 de locuitori în 2023, demonstrând un trend descendent. Cu toate acestea, conform statisticilor internaționale, Republica Moldova se menține pe primul loc în Europa Centrală și de Est în ceea ce privește morbiditatea prin sifilis, Federația Rusă raportând o incidență de 18,9 cazuri și țările UE – de 8,5 cazuri la 100000 de locuitori.

Distribuția cazurilor de sifilis după sex în ultimii 5 ani a arătat o ușoară predominare a acestei maladii la bărbați, cu un raport bărbați:femei de 1,3:1. Repartizarea cazurilor de sifilis după vârstă în populația autohtonă, conform rapoartelor statistice, a manifestat două tendințe: predominarea cazurilor la persoanele peste 40 de ani în perioada 2019-2020 și o schimbare spre afectarea predominantă a tinerilor cu vârste între 20-29 de ani în anii următori. În ceea ce privește manifestările clinice, în rândul pacienților din populația autohtonă predomină formele latente asimptomatice. În ultimii 5 ani au fost raportate 15 cazuri de neurosifilis.

Prevalența sifilisului la femeile gravide în Republica Moldova în perioada 2019-2023 a fost sub 0,5%, iar cazurile de sifilis congenital au fost puține, sub 10 cazuri pe an, ceea ce a permis revalidarea consecutivă de către OMS a eliminării transmiterii materno-fetale (ETMF) a sifilisului la nivel național.

Concluzii

În Republica Moldova, sifilisul rămâne principala infecție cu transmitere sexuală, cu cea mai înaltă incidență, afectând preponderent bărbații tineri și manifestându-se prin forme latente. Sifilisul congenital, având o rată sub 50 de cazuri la 100000 de copii născuți vii pentru mai mulți ani consecutiv, a permis Republicii Moldova să fie validată ca stat cu eliminarea transmiterii materno-fetale (ETMF) a sifilisului.

Bibliografie

1. Khalil G. Ghanem and Sanjay Ram and Peter A. Rice. The Modern Epidemic of Syphilis. *New England Journal of Medicine*, 2020, Vol. 382, 9, p.845-854. doi:10.1056/NEJMra1901593. <https://www.nejm.org/doi/pdf/10.1056/NEJMra1901593>
2. Sparling P.F., Swartz M.N., Musher D.M., Healy B.P. Clinical manifestations of syphilis. In: Holmes KK, Sparling PF, Stamm WE, et al., eds. *Sexually transmitted diseases*. 4th ed. New York: McGrawHill; 2008:661-84.



EVOLUTIONARY ASPECTS OF SYPHILITIC INFECTION IN THE REPUBLIC OF MOLDOVA

Betiu M., Emet Iu.

Department of Dermatovenerology, "Nicolae Testemitanu" State University of Medicine and Pharmacy, Chisinau municipality, Republic of Moldova

Introduction

Syphilis was first recognized in Europe in the late 15th century¹; its cause, *Treponema pallidum* subspecies *pallidum*, was identified four centuries later. The advent of penicillin, together with effective public health measures, led to a significant decline in syphilis in the United States and Europe. However, currently, the incidence of syphilis in the United States has returned to levels not seen in more than 20 years, with the number of cases reported to the Centers for Disease Control and Prevention (CDC) increasing by 81% from 2014 to 2018. Recognition of syphilis, with its varied presentations, can challenge even the most experienced clinicians, and the natural history of both untreated and treated disease can be unpredictable (1).

The aim of this study is to estimate the annual incidence of syphilis in the Republic of Moldova from 1953 to 2023, as well as to evaluate the clinical and evolutionary characteristics of this disease in the past 5 years.

Materials and Methods

A cross-sectional study was conducted, with variables of interest extracted from the annual report forms of dermatovenerologists, presented at the Statistical Department of the Dermatology and Communicable Diseases Hospital over the last 5 years, as well as epidemiological statistical reports from 1953 to 2023.

Results

The incidence of syphilis in the Republic of Moldova over the past 50 years has had an undulating evolution with significant increases during periods of socioeconomic crisis: after World War II - 1947-1950 when the number of syphilis cases exceeded 100 per 100,000 population, and in the years 1994-1999 when the number of syphilis cases per year ranged from 117.9 in 1994 to 200.7 per 100,000 population in 1996, respectively. The lowest number of syphilis cases in our country was recorded in the period from 1958 to 1964, reaching 5.5 cases per 100,000 population in the years 1961-1962. Over the past 10 years, the incidence of syphilis has varied between 63.7 cases in 2013 and 45.1 cases per 100,000 population in 2023, showing a negative trend. However, according to international statistics, the Republic of Moldova remains at the top in Central and Eastern Europe in terms of syphilis morbidity, with the Russian Federation reporting a syphilis incidence rate of 18.9 cases and EU countries at 8.5 cases per 100,000 population, respectively. The distribution of syphilis cases by gender in the past 5 years has shown a slight predominance of the disease in males, with a male-to-female ratio of 1.3:1. The distribution of syphilis by age in the native population, according to statistical reports, has shown 2 trends: with a predominance of cases in individuals over 40 years old in 2019-2020, changing the trend towards dominant involvement of young people aged 20-29. According

to clinical manifestations in patients from the native population, asymptomatic latent forms predominate. Over the past 5 years, 15 cases of neurosyphilis have been reported. The prevalence of syphilis in pregnant women in our country from 2019 to 2023 was less than 0.5%, with congenital syphilis cases also few, under 10 cases per year, which has allowed consecutive validation by the WHO of the elimination of mother-to-child transmission (EMTCT) of syphilis at the national level.

Conclusions

In the Republic of Moldova, syphilis continues to represent a major sexually transmitted infection with the highest incidence, predominantly affecting young men and manifesting through latent forms. Consecutive validation of congenital syphilis with a rate of under 50 cases per 100,000 live births for several consecutive years validated the Republic of Moldova as a state with validated EMTCT.

References

1. Khalil G. Ghanem and Sanjay Ram and Peter A. Rice. The Modern Epidemic of Syphilis. *New England Journal of Medicine*, 2020, Vol. 382, 9, p.845-854. DOI.: 10.1056/NEJMra1901593. <https://www.nejm.org/doi/pdf/10.1056/NEJMra1901593>.
2. Sparling PF, Swartz MN, Musher DM, Healy BP. Clinical manifestations of syphilis. In: Holmes KK, Sparling PF, Stamm WE, et al., eds. *Sexually transmitted diseases*. 4th ed. New York: McGrawHill; 2008:661-84.



**SOCIETATEA DE DERMATOLOGIE
DIN REPUBLICA MOLDOVA**

**Congresul VI Național
de Dermatologie
cu participare
internațională**

04 - 05 iulie 2024



Chișinău, Republica Moldova

Doctor Fiterman®

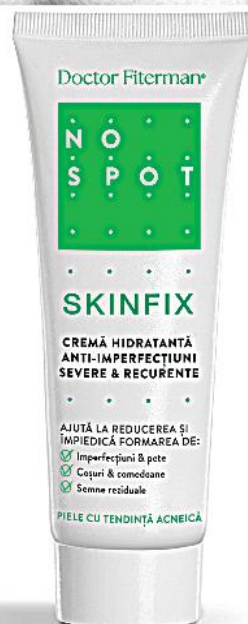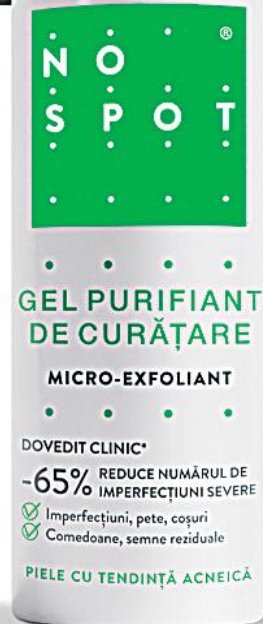DERMATOCOSMETICS



GAMĂ TESTATĂ CLINIC TEN CU TENDINȚĂ ACNEICĂ

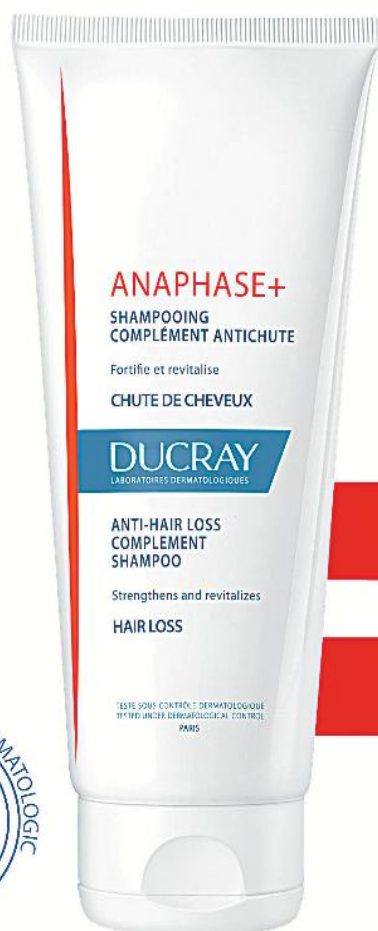REDUCE NUMĂRUL
DE COMEDOANE
(PUNCTE ALBE ȘI NEGRE)*
-36.32%

** Evaluare clinică și intrumentală sub control dermatologic; 4 săptămâni; 20 de subiecți cu ten predispus la acnee; 2 aplicări pe zi





DUCRAY
LABORATOIRES DERMATOLOGIQUES



EFICACITATE ÎMPOTRIVA CĂDERII PĂRULUI

ANAPHASE+

Încetinește căderea părului după
6 săptămâni*

Oferă volum și stimulează
creșterea părului**



*88% observă o reducere a căderii părului după 6 săptămâni de utilizare. % satisfacție privind reducerea căderii părului, studiu clinic realizat pe 41 de subiecți, rezultate după 3 luni de utilizare.

**90% consideră că șamponul stimulează creșterea părului. % de satisfacție privind reducerea căderii părului, studiu clinic desfășurat pe 42 de subiecți, rezultate după 6 luni de utilizare.



farmaprim

Parcurs marcat de calitate!

- Geluri
- Creme
- Unguente
- Ovule
- Supozitoare



farmaprim.md

Fotona[®]
choose perfection


60
1964
2024
years of innovation

Committed to engineering:

**The Highest Performance
Best Made Laser Systems in the World**

SP Dynamis[®] Nx Line





Stellar M22

Shine on



Sistem modular. O galaxie de tratamente.

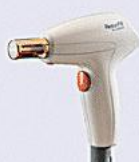4 module care tratează peste 30 de afecțiuni ale pielii :

Pigmentare, leziuni vasculare, rozacee, cicatrici, acnee, fotorejuvenare, textura neuniformă a pielii, epilare definitivă. Stellar M22 este un sistem modular, astfel permite adăugarea tehnologiilor pe măsura extinderii serviciilor.



Stellar™ IPL

O singură piesă de mână cu 9 filtre și 3 ghiduri de lumină care pot fi schimbate cu ușurință.



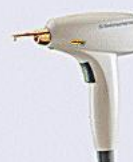ResurFX™

Singurul laser fracționat non-ablativ, cu scanner CoolScan™, pentru tratamentul cicatricilor și a vergeturilor.



Multi-Spot™ Nd:YAG

Pentru tratamentul leziunilor vasculare pe față și corp .

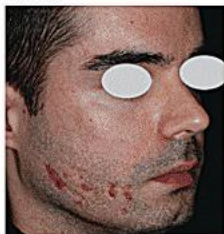


Q-Switched Nd:YAG

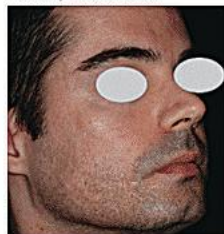
Un puls real de 6-8 nsec cu profil omogen al fasciculului, care tratează leziunile pigmentare și îndepărtează tatuajele întunecate.

Rezultate înainte/după

Înainte

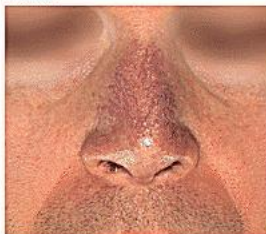

3 luni / 4 tratamente

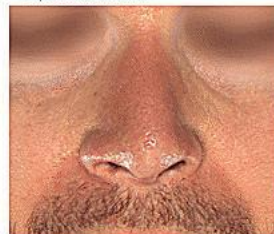

Tratamentul ResurFX™

Înainte



După 3 tratamente



Tratamentul cu IPL Filtru vascular

Rofilena SRL

Republica Moldova
Chișinău
strada Vissarion Belinski 25
Tel : 022 85 89 85

www.rofilena.md

Lumenis®
Energy to Healthcare



Recomandă produsul de prevenție dovedit clinic

Descoperă singurul dispozitiv
medical de protecție solară care a
fost studiat timp de 2 ani

ACTINICA® Loțiune a fost evaluată în cel mai de amploare
studiu pentru prevenția KA la pacienții cu risc crescut

Actinica®

Protecție solară sigură

Keratozele actinice sunt un pericol real pentru pielea. Dacă pacienții se expun des la soare sau au avut arsuri solare de-a lungul timpului, este posibil să aibă deja „pete solare”, acele semne uscate, aspre și scoamoase care apar de obicei pe față, umeri și mâini. Aceste pete pot fi KA (keratoze actinice). Fără un tratament adecvat, se pot transforma în CSC (carcinoame spinocelulare) – una dintre cele mai întâlnite forme de cancer de piele non-melanom.

ACTINICA® Loțiune: Eficiență dovedită științific

ACTINICA® Loțiune este un **dispozitiv medical de protecție solară** cu eficacitate dovedită științific.

Atunci când este folosită zilnic, ACTINICA® Loțiune previne apariția KA și le poate chiar remedia datorită protecției ridicate cu spectru larg ce acționează asupra radiațiilor UVA și UVB.

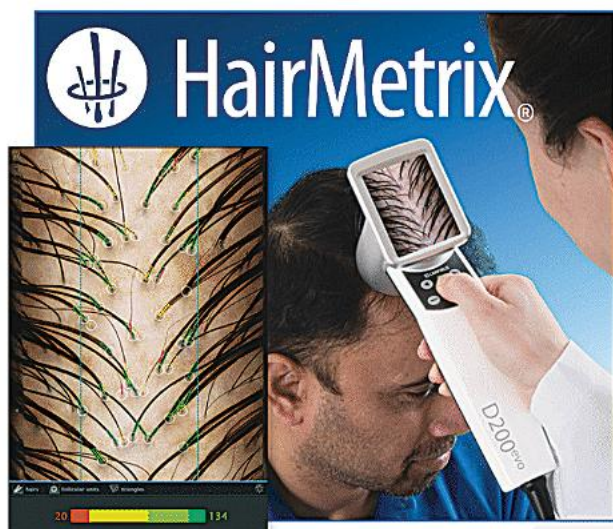ACTINICA® Loțiune **este singura protecție solară** care are un succes demonstrat clinic într-un studiu de 2 ani pe pacienți vulnerabili.



GALDERMA
EST. 1991

[actinica.romania](https://www.instagram.com/actinica.romania)

www.actinica.ro

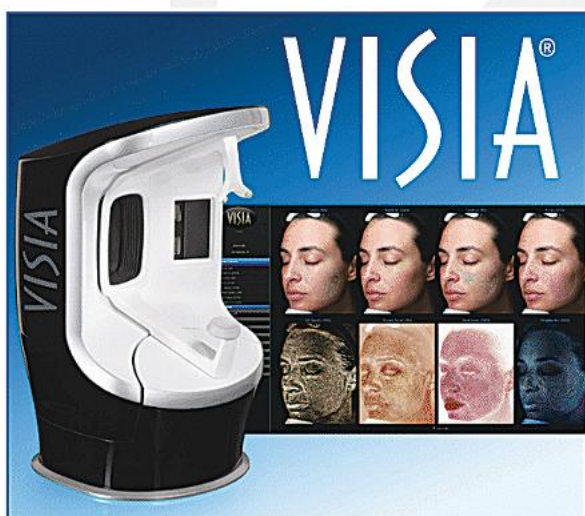


HairMetrix

Prima consultație capilară non-invazivă bazată pe inteligență artificială

Această analiză complet automatizată în timp real permite comunicarea cu ușurință către pacienți a planurilor de tratament adecvate și a monitorizării obiective a rezultatelor.

Captați imaginile direct în HairMetrix cu manipula D200evo sau cu proVEOS®, pentru a oferi imagini de cea mai înaltă rezoluție la o calitate standardizată.

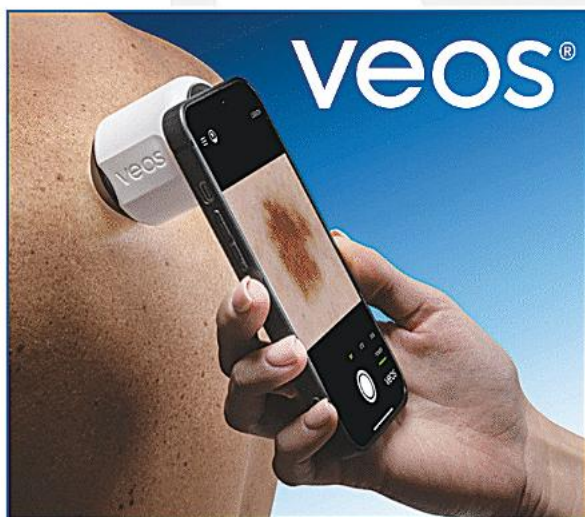


VISIA

Imagistica și analiza facială - revoluția consultațiilor

Captați cu ușurință imagini standardizate de înaltă calitate și analizați rezultatele cu cele mai recente instrumente de inteligență artificială. Atrageți noi clienți, creați interacțiuni și motivați clienții să vină la consultații bazate pe știință.

Documentație foto rapidă și fiabilă, personalizată pentru cabinetul dvs.



proVEOS

Unicul 3D dermatoscop

Vedeți leziunile cu cea mai mare acuratețe posibilă chiar pe iPhone®Pro.

Dermatoscopul proVEOS® combină optica superioară Canfield și iluminarea cu vizualizarea Apple Super Retina XDR ce oferă o claritate de neegalat a caracteristicilor pielii pe întregul câmp vizualizat.

Utilizați proVEOS cu iPhone Pro pentru cea mai bună examinare a pielii și experimentați acum viitorul dermatoscopiei.

Rofilena SRL

Republica Moldova Chișinău
strada Vissarion Belinski 25
Tel : 022 85 89 85
www.rofilena.md