

CZU: 616.36-002.951.21-089-072.1

TRATAMENTUL CHIRURGICAL LAPAROSCOPIC AL CHISTULUI HIDATIC HEPATIC. PREZENTARE DE CAZ: CHIST HIDATIC HEPATIC

Bour Alin¹, Mihai Ciobanu², Maloghin Vasile^{1,2}, Mocanu Elena^{1,2}

¹Catedra chirurgie nr.5, USMF „Nicolae Testemițanu”

²IMSP SCM „Sfântul Arhanghel Mihail”

Autorul corespondent: Mocanu Elena, e-mail: mocanuelena754@gmail.com

Rezumat

Chistul hidatic hepatic este o parazitoză cauzată de stadiile larvare ale cestodului *Echinococcus granulosus*, care este cea mai frecventă formă de hidatioză chistică umană. Boala hidatică este răspândită în mai multe zone geografice ale lumii, însă o incidență mai mare a patologiei sînt țările mari crescătoare de ovine și caprine. În Republica Moldova datorită faptului că oieritul ocupă un loc important în economia națională, iar măsurile de profilaxie sunt precare, incidența patologiei este înaltă în toate regiunile, însă cea mai afectată fiind populația din raioanele de sud ale republicii unde acest indice depășește media pe țară de 3-4 ori. Scopul articolului este de a analiza rezultatele tratamentului chirurgical miniminvasiv laparoscopic. În acest articol este prezentat un caz clinic a unei paciente în vîrstă de 47 ani din mediul urban al zonei de centru al țării diagnosticată cu Boală hidatică a ficatului segmentul V-VI și tratată prin intervenție cu utilizarea instrumentarului laparoscopic fiind efectuată Echinococectomie laparoscopică cu perichistectomie laparoscopică. Pacienta a fost operată cu o evoluție postoperatorie favorabilă care a decurs fără complicații.

Cuvinte cheie: chist hidatic, echinococectomie, perichistectomie parțială

Summary

Laparoscopic surgical treatment of hepatic hydatid cyst. Case report: Hepatic hydatid cyst.

Hepatic hydatid cyst is a parasitosis caused by the larval stages of the cestode *Echinococcus granulosus* which is the most common form of human cystic hydatidosis. Hydatid disease is spread in several geographical areas of the world, but a higher incidence of the pathology is in large sheep and goat breeding countries. In the Republic of Moldova, due to the fact that mutton occupies an important place in the national economy, and the prevention measures are poor, the incidence of the pathology is high in all regions, but the most affected population is the population in the southern districts of the republic, where this index exceeds the national average of 3-4 times. The purpose of the article is to analyze the results of minimally invasive laparoscopic surgical treatment. This article presents a clinical case of a 47-year-old female patient from the urban environment of the center of the country diagnosed with hydatid disease of the liver segment V-VI and treated by intervention with the use of laparoscopic instruments, laparoscopic echinococectomy with laparoscopic pericystectomy being performed. The patient underwent surgery with a favorable postoperative evolution that proceeded without complications.

Keywords: hydatid cyst, echinococectomy, partial pericystectomy

Резюме

Лапароскопическое хирургическое лечение эхинококковой кисты печени. Клинический случай: эхинококковая киста печени

Эхинококковая киста печени — это паразитоз, вызываемый личиночными стадиями цестоды *Echinococcus granulosus*, которая является наиболее распространенной формой кистозного гидатидоза человека. Эхинококковая болезнь распространена во многих географических зонах мира, но наиболее высокая заболеваемость отмечается в странах где развито овцеводство. В Республике Молдова, в связи с тем, что производство баранины занимает важное место в народном хозяйстве и антипаразитарные меры профилактики слабые, заболеваемость патологией высока во всех регионах, но наиболее пораженным является население южных районов республики, где этот показатель превы-

шает среднестатистический в 3-4 раза. Цель статьи - проанализировать результаты малоинвазивного лапароскопического лечения. В статье представлен клинический случай больной 47 лет из городской среды с диагнозом эхинококковая болезнь V-VI сегмента печени, оперированная лапароскопическим методом и произведена эхинококкэктомия с лапароскопической перикистэктомией. Больная оперирована с благоприятным послеоперационным течением, протекавшим без осложнений.

Ключевые слова: эхинококковая киста, эхинококкэктомия, парциальная перикистэктомия

Introducere. Chistul hidatic hepatic sau echinococoză reprezintă o boală parazită cauzată de stadiile larvare ale cestodului *Echinococcus granulosus* una din cele mai frecvente forme de hidatidoză chistică umană, caracterizată prin leziuni chistice, care pot fi localizate la nivelul oricărui organ și care poate provoca chiar moartea în unele cazuri grave [2,4,7,8]. Calea de transmitere a bolii hidatice este digestivă prin alimentele infectate cu ouă de *Taenia echinococcus*. Ficatul este cel mai vulnerabil organ datorită ciclului de viață particular a echinococului, cea mai mare parte a embrionilor fiind reținută de rețeaua capilară hepatică (60-70%), în special lobul drept, de filtru pulmonar (20-30%), rețeaua musculară (40%), fiind urmată de afectarea altor organe (splină, creier, rinichi, tiroidă, oase, orbite în 0,5-4% cazuri) [5,9].

Este o maladie cunoscută încă din antichitate, studiată de-a lungul timpului, dar de o mare actualitate și în prezent. Termenul de chist hidatic a fost utilizat pentru prima dată de Rudolphi în 1808 [12].

Boala este răspândită în mai multe regiuni geografice ale lumii, însă este endemică în țările mari crescătoare de ovine și caprine: Australia, Noua Zeelandă, America de Sud, în Nordul Africii (Algeria, Maroc, Tunisia) și în Peninsula Balcanică [13].

În Republica Moldova incidența morbidității prin hidatidoză constituie 4.74:100000 de populație, aceasta se datorează faptului că, oieritul ocupă un rol important în economia națională, iar măsurile de profilaxie și combatere sunt neglijate, cea mai afectată fiind populația din raioanele de sud ale republicii, unde acest indice depășește media pe țară de 3-4 ori [1,2].

Datorită faptului că, chisturile hidatice de cele mai multe ori sunt asimptomatice, unele din ele sunt descoperite întâmplător la efectuarea ocazională a ecografiei abdominale, mai rar pot fi depistate în timpul unei intervenții chirurgicale abdominale pentru o altă patologie. Sunt descrise cazuri de descoperire a acestora la necropsie [14].

Tabloul clinic al chistului hidatic este determinat de localizarea chistului și de dimensiunile lui, însă de cele mai multe ori echinococoză hepatică este ignorată deoarece este asimptomatică în stadiile incipiente, ceea ce duce la adresare întârziată și la o mortalitate ridicată. Perioada asimptomatică a chisturilor hidatice poate dura ani de zile [14].

Manifestările clinice a patologiei, cum am menționat mai sus, depind de localizarea și

complicațiile acesteia. Cel mai frecvent simptom pe care pacienții îl acuză este determinat de dureri situate în etajul abdominal superior (85% cazuri). Hepatomegalia se constată la aproximativ 40% din pacienți, iar în 25 % cazuri chistul hidatic se palpează ca o tumoră abdominală, care urmează mișcările respiratorii. Icterul apare la 10% din pacienți. Din anamnezic la 5% din pacienți se constată manifestări alergice (prurit, urticărie, rash). Pierderea ponderală s-a înregistrat la aproximativ 5% din pacienți, alții ajungând chiar în stadiul de „cașexie hidatică” [14].

În privința tratamentului chistului hidatic hepatic, în special cel chirurgical, opiniile medicilor chirurghi diferă, deoarece unii specialiști optează pentru procedeele convenționale cu evitarea diseminării în cavitatea abdominală, însă conform tendințelor moderne alți specialiști în domeniu încearcă soluționarea problemei prin metode miniminvasive laparoscopice.

Scopul publicației constă în analiza rezultatelor tratamentului chirurgical miniminvasiv laparoscopic a unei paciente cu chisturi hidatice hepatice.

Material și metode. Pacienta în vârstă de 47 ani, din mediul urban, a fost internată în cadrul IMSP SCM „Sf. Arhanghel Mihail” în secția Chirurgie generală în mod planificat cu diagnosticul: Chisturi hepatice.

La internare pacienta prezenta următoarele acuze: dureri în hipocondrul drept și epigastru, senzație de greutate în abdomen care se accentuează la efort fizic, slăbiciune generală.

Istoricul bolii: din spusele pacientei boala a debutat cu aproximativ 2 ani în urmă când la efectuarea ocazională a examenului ecografic s-au depistat două formațiuni de volum la nivelul parenchimului hepatic (chisturi hepatice la nivelul segmentului V și respectiv segmentul VI-VII hepatic).

Examenul obiectiv: Starea generală gravitate medie, conștiința clară, tegumentele și mucoasele vizibile, sclerele de culoare obișnuită.

Status localis: Abdomenul de configurație obișnuită, participă în actul de respirație, simetric, palpator dureros moderat preponderent în regiunea hipocondrului drept. Semne de excitare peritoneală negative.

Examenul de laborator și instrumental: Hb: 128g/l; Er: 4.37x10¹²/L; Le: 6.0x10⁹/L; Limf.: 32.5%; Eoz.: 2.2%; Tr: 346x10⁹/l; gluc.: 3.66 mmol/l; VSH-23mm/h; PT-75.0 g/l; Ureea-5.8 mmol/l; BilT:13.9mmol/l; ALAT: 27.0 u/l; ASAT: 24.0 u/l; Alfa Amilaza: 51 u/l; Prot.: 86.6%; INR: 1.07; Fibrinogen: 3.59. Testul la anticorpi

anti *Echinococcus granulosus* IgG-negativ. Grupa de sânge B(III) Rh pozitiv. Examenul sumar al urinei- fără modificări patologice.

USG abdominală: La efectuarea ecografiei organelor abdominale s-au depistat la nivelul parenchimului hepatic formațiune omogenă aprox. 6.93 cm în diametru în segmentul V hepatic, la nivelul segmentului VI-VII hepatic o formațiune aprox.10.04 cm în diametru. Concluzie: Chisturi hepatice.

Tomografia computerizată: Efectuarea tomografiei computerizate este utilă pentru aprecierea localizării exacte a formațiunii și necesară pentru completarea datelor oferite de ecografie. La efectuarea tomografiei computerizate pe seria de secțiuni tomografice efectuate prin organele abdomenului cu pasul 1.25 mm cu administrarea de contrast Iopamiro 370-50 ml i/v se evidențiază: Ficatul- cu contururi nete, clare, dimensiunile CC ale lobului drept 201 mm. Ducturile biliare intrahepatice nu sunt dilatate. Structura parenchimului neomogen- cu 2 formațiuni chistice: în S5/S6 de dimensiuni 107x67x101mm, cu contur clar, regulat, densitate lichidiană, nu acumulează substanța de contrast, cu răspîndire extrahepatică, ce comprimă și malrotează posterior rinichiul drept; în S6 de dimensiuni 56x52x91mm, cu contur clar, ușor neregulat, răspîndire extrahepatică, densitate lichidiană, nu acumulează substanța de contrast. Densitatea țesutului intact al ficatului +64 UH (norma 50-70 UH).

Concluzie. CT Tablou- Chisturi în număr de 2 în lobul drept al ficatului. Hepatomegalie. Nefroptoza pe dreapta.

În urma efectuării investigațiilor clinice, imagistice și de laborator în baza rezultatelor obținute s-a stabilit diagnosticul de *Boală hidatică a ficatului segmentul V-VI*.

După realizarea pregătirii preoperatorii s-a efectuat intervenția chirurgicală sub anestezie generală cu intubație oro-traheală, prin utilizarea instrumentarului laparoscopic fiind efectuată: *Echinococectomie laparoscopică cu perichistectomie parțială*.

Descrierea protocolului operator: După prelucrarea câmpului operator cu sol. Betadine 10% sub anestezie generală s-au instalat două trocare de 10 mm, unul supraombilical și altul în regiunea epigastrică, și două trocare de 5 mm în regiunea hipocondrului drept și pe flancul drept.

La revizia cavității abdominale s-au depistat următoarele: ficatul de culoare obișnuită, la revizia segmentului V-VI hepatic- chist aproximativ 11.0 x10.0 cm, în segmentul VI hepatic- chist cu dimensiuni de aproximativ 9.0 x6.0 cm (fig.1), alte organe vizualizate ale cavității peritoneale fără particularități.

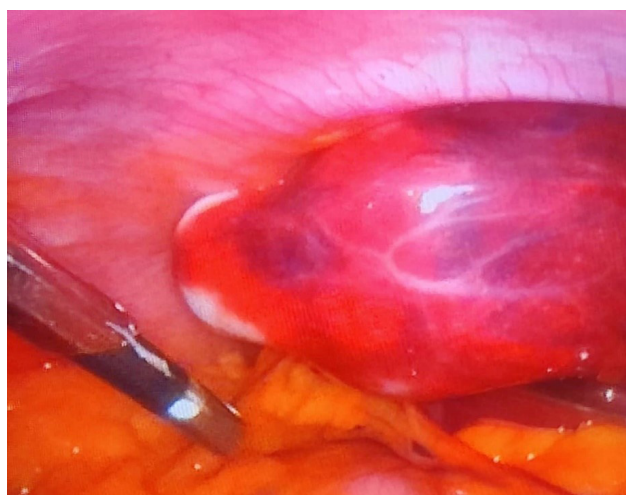


Figura 1. Imaginea chistului din segmentul VI hepatic

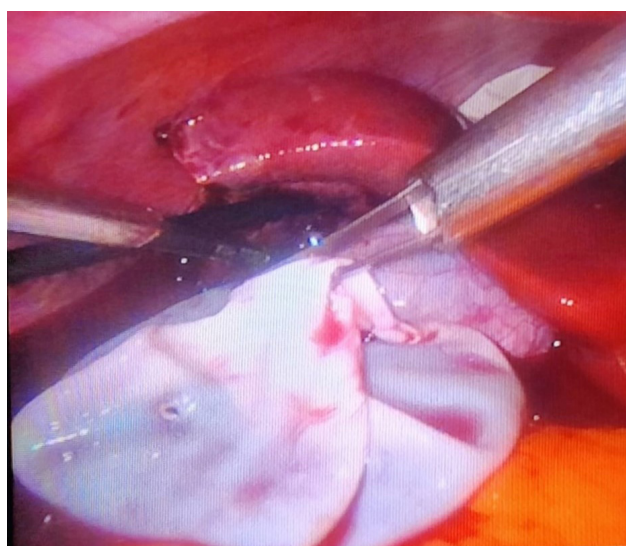


Figura 2. Imaginea intraoperatorie a membranei chitine

Au fost suspectate chisturi hidatice, după care a fost luată decizia de a efectua puncția chistului din S6 după o izolare cu comprese sterile în jurul locului puncției. După izolarea câmpului preconizat pentru puncția ulterioară a chistului s-a efectuat puncția respectivă cu eliminarea lichidului transparent „apă de stîncă” aproximativ 80 ml, după care s-a introdus în cavitatea chistului sol. Betadine 10%-30ml cu expoziție timp de 10 min ca remediu antiparazitar și scolucid, apoi s-a efectuat deschiderea chistului cu aspirarea soluției de betadină și a lichidului restant. Introducerea în cavitatea peritoneală a unui container pentru evacuarea din cavitatea chistului și abdominală a membranei chitine cu evitarea diseminării parazitului. Plasarea în containerul respectiv a membranei chitine înlăturate integral (fig.2). Efectuarea perichistectomiei parțiale cu plasarea materialului rezeat în același container. Hemostaza marginilor perichistului obținută prin diatermocoagulare. Înlăturarea din cavitatea abdominală a containerului cu materialul respectiv.

Ulterior s-a efectuat puncția chistului din segmentul V de asemenea cu respectarea măsurilor de prevenire a diseminării conținutului chistului. Au fost eliminate din cavitatea chistului aproximativ 60 ml lichid „apă de stîncă” după care s-a introdus în cavitatea chistului sol. Betadine 10%-30 ml cu expoziție timp de 10 min, ulterior s-a efectuat deschiderea chistului cu aspirarea conținutului din el. Analogic prin intermediul unui container a fost înlăturată membrana chitinică integral din cavitatea chistică și abdominală cu respectarea măsurilor de prevenire a diseminării paraziților în cavitatea peritoneală. Efectuarea perichistectomiei parțiale și înlăturarea materialului respectiv prin intermediul containerului din cavitatea abdominală. Hemostaza marginilor perichistului a fost efectuată cu ajutorul diatermocoagulării. Semne de biliragie atît dintr-un chist cît și din celălalt nu s-au depistat. Lavajul spațiului subhepatic cu sol. NaCl 0.9% aprox. 4000ml. Drenarea cavității chisturilor cu cîte două drenuri tubulare, respectiv un dren în spațiul subfrenic pe dreapta și altul în spațiul Douglas. Înlăturarea trocarelor din cavitatea peritoneală. Suturarea plăgilor. Pansament aseptice.

Examenul histopatologic: Au fost trimise la investigație histopatologică materiale colectate din ambele chisturi hepatice: 1) membrană chitinică; 2) membrană perichistică.

Concluzia histopatologică: I) capsulă chitinică a chistului hidatic; II) țesut hepatic cu capsulă fibroasă a chistului; parenchimul hepatic adiacent cu distrofie proteică și lipidică focală a hepatocitelor.

Rezultate. Durata spitalizării a fost 9 zile. Perioada postoperatorie a decurs fără complicații cu o evoluție favorabilă. În perioada postoperatorie s-a aflat la tratament timp de 24 ore în secția ATI. A primit perfuzii de soluții cristaloide și coloide, antibioticoterapie, anticoagulante, remedii analgetice, spasmolitice și prokinetice. A doua zi după intervenție chirurgicală a fost transferată în secția Chirurgie generală unde a avut o conduită activă postoperatorie. La a opta zi postoperator s-a efectuat USG de control a cavității abdominale.

Concluzie: Cavități chistice nu au fost depistate, fără lichid patologic în cavitatea peritoneală. Plăgile postoperatorii au regenerat per primam. Suturele au fost înlăturate la a 7-a zi. Pacienta a fost externată la a 8-a zi postoperator în stare satisfăcătoare cu prelungirea tratamentului ambulator cu comp. Albendazol 200 mg 1comp.x 2 ori/zi, timp de 14 zile.

Discuții. Cu toate că intervenția chirurgicală convențională deschisă pentru tratamentul echinococozii hepatice a fost confirmată a fi sigură și eficientă, ea este însoțită și de unele dezavantaje cum ar fi: traume chirurgicale mari, recuperare postoperatorie lentă și complicațiile potențiale ale inciziei. Toate

aceste neajunsuri i-au determinat pe chirurghi să caute o metodă de tratament chirurgical miniminvasiv al chistului hidatic [10,11].

Katkhoua și colab. au fost primii care au efectuat pentru prima dată în lume perichistectomie totală laparoscopică în anul 1992 fiind finalizată cu succes, astfel deschizînd o nouă eră a tratamentului laparoscopic al echinococozii hepatice [9,10].

Dezvoltarea și progresarea rapidă a chirurgiei laparoscopice a făcut ca această metodă de tratament chirurgical miniminvasiv să-și extindă indicațiile și în cazul chistului hidatic hepatic, ceea ce oferă posibilitatea efectuării nu numai a diferitor variante de chistectomii, dar și a metodelor radicale - perichistectomii, hepatectomii cu obținerea unor rezultate satisfăcătoare [1].

Problemele de diagnostic și tratament ale chistului hidatic hepatic depind în mare parte de localizare, dimensiune, număr, complicații asociate și raporturile vasculobiliare. În majoritatea cazurilor chisturile hidatice hepatice au localizări periferice ocupînd segmentele marginale ale lobului stîng, cît și segmentele antero-laterale ale lobului drept hepatic [5].

Intervențiile laparoscopice pot fi efectuate doar în cazurile unor localizări predilecte a chisturilor pe ficat. Indicațiile pentru a interveni laparoscopic sunt chisturile cu localizare în segmentele V-VI a lobului drept hepatic, și segmentele II-III a lobului stîng, acestea avînd o localizare superficială. Contraindicații pentru efectuarea intervenției chirurgicale în tratamentul chisturilor hidatice hepatice sînt situarea lor profundă, intraparenchimotoasă, de asemenea localizarea acestora în segmentele VII-VIII a lobului drept, din cauza disecării unei porțiuni impunătoare de parenchim hepatic. Abordul laparoscopic nu poate fi efectuat de asemenea și din cauza unor intervenții chirurgicale anterioare, mai ales în porțiunea superioară a cavității abdominale [1].

Luînd în considerare indicațiile și contraindicațiile tratamentului laparoscopic, de asemenea avantajele acestei metode miniminvasive în tratamentul chistului hidatic hepatic, care are drept scop de a reduce timpul operator și a complicațiilor postoperatorii, ceea ce ne-a determinat de a alege această metodă optimă de tratament în cazul clinic prezentat mai sus. La fel s-a luat în considerație acuzele pacientului, rezultatele analizelor de laborator și imagistice: ecografia organelor abdominale și tomografia computerizată cu date sugestive pentru formațiuni chistice în număr de 2 cu localizare în lobul drept al ficatului. Necătînd la faptul că rezultatul testului la anticorpi anti Echinococcus granulosus IgG a fost negativ, în timpul intervenției chirurgicale au fost depistate două chisturi hidatice hepatice. Eliminarea prin puncție din

cavitatea chisturilor a lichidului transparent „apă de stîncă” este caracteristică pentru chistul hidatic viu, care a fost confirmat la investigația histopatologică.

Tratamentul chirurgical laparoscopic începe să câștige teren în cadrul conduitei terapeutice a acestei patologii, indicația ideală fiind reprezentată de chisturile cu dimensiuni sub 5 cm, situate superficial pe fața anterioară a ficatului, fără comunicare cu arborele biliar [6].

În perioada postoperatorie pacientei respective a fost indicat tratament antiparazitar și scoliced cu Albendazol.

Activitatea antiparazitară a albendazolului este determinată de capacitatea preparatului de a se lega cu tubulina și proteinele citoscheletului parazitar, inhibând polimerizarea tubulinei în microtubuli. Dereglarea sintezei de microtubuli în celulele intestinale parazitare contribuie la scăderea funcției de absorbție, la incapacitatea de a se reproduce și de a supraviețui [15].

Concluzii:

1. Testul la anticorpi anti-Echinococcus granulosus IgG este destul de informativ conform datelor literaturii moderne, însă în cazul dat nu a avut relevanță.
2. Puncția chisturilor hepatice în timpul intervenției chirurgicale laparoscopice a permis stabilirea definitivă a diagnosticului clinic de chisturi hidatice.
3. Tactica de abordare a tratamentului chirurgical laparoscopic în chistul hidatic hepatic a permis obținerea rezultatelor satisfăcătoare cu evoluție favorabilă, fără complicații postoperatorii, ceea ce a favorizat externarea pacientei după o perioadă postoperatorie relativ scurtă.
4. Considerăm că, administrarea tratamentului antiparazitar postoperator cu albendazol este obligatorie.

Declarație de conflict de interese. Autorii declară lipsa conflictului de interese.

Bibliografie

1. BOUR, Alin; SCURTU, Sergiu; ROȘCA, Angela; SAVIN, Tatiana. Tratamentul chirurgical al chistului hidatic hepatic. In: *Analele Științifice ale USMF „N. Testemițanu”*. 2010, nr. 4(11), pp. 48-52. ISSN 1857-1719.
2. BABUCI, Stanislav; DOGOTARI, Nicolae. Aspecte biologice și considerațiuni clinico-evolutive în chistul hidatic pulmonar. In: *Buletin de Perinatologie*. 2016, nr. 1(69), pp. 112-118. ISSN 1810-5289.
3. Lungu V. Aspecte legate de Hydatidosis humanis în Republica Moldova. *Sc. Parasit*. 2009. 1-2:21-5.
4. Tuxun T, Zhang JH, Zhao JM, Tai QW, Abudurexti M, Ma HZ, Wen H. World review of laparoscopic treatment of liver cystic echinococcosis--914 patients. *Int J Infect Dis*. 2014 Jul;24:43-50. doi: 10.1016/j.ijid.2014.01.012. Epub 2014 Apr 16. PMID: 24747089.
5. ANDRIUȚĂ, C., PÂNTEA, V., HOLBAN, T., GÂLCĂ, R. Patogenia, tabloul clinic, dianosticul și tratamentul helmintiazelor : (ghid practic pentru studenți și rezidenți) <https://library.usmf.md/ro>
6. REZUMATUL TEZEI DE DOCTORAT Doctorand: BOTEZ-ATU C.I. CRISTIAN Conducător științific: PROF. DR. TRAIAN PĂTRAȘCU Titlul tezei: ROLUL TRATAMENTULUI CHIRURGICAL ÎN CADRUL CONDUITEI MODERNE TERAPEUTICE A CHISTULUI HIDATIC HEPATIC
7. Budke C.M., Carabin H., Ndimubanzi P.C. et al. A systemic review of the literature on cystic echinococcosis frequency worldwide and its associated clinical manifestations. *Am. J. Trop. Med. Hyg*. 2013. 88(6):100- 27
8. BUZA, Victoria; CHIHAI, Oleg; TĂLĂMBUȚĂ, Nina; NAFORNIȚA, Nicolae; VLASIUC, Ion. Aspecte epidemiologice ale hidatidozei bovine în zona centru a Republicii Moldova. In: *Functional Ecology of Animals 70th anniversary from the birth of academician I.Toderas*. 21 septembrie 2018, Chișinău. Chișinău, Republica Moldova: Institutul de Zoologie, 2018, pp. 169-175. ISBN 978-9975-3159-7-5.
9. Wan L, Wang T, Cheng L, Yu Q. Laparoscopic Treatment Strategies for Liver Echinococcosis. *Infect Dis Ther*. 2022 Aug;11(4):1415-1426. doi: 10.1007/s40121-022-00664-2. Epub 2022 Jun 25. PMID: 35751754; PMCID: PMC9334471.
10. N Katkhouda, P Fabiani, E Benizri, J Mouiel, Rezeția cu laser a unui chist hidatic de ficat sub videolaparoscopie, *British Journal of Surgery*, volumul 79, numărul 6, iunie 1992, paginile 560–561, <https://doi.org/10.1002/bjs.1800790628>
11. Brunetti E, Kern P, Vuitton DA. Consensul experților pentru diagnosticul și tratamentul echinococozei chistice și alveolare la om. *Acta Trop*. 2010;114(1):1–16.
12. Rezumat: Chirurgia laparoscopică a chistului hidatic hepatic, Conducător științific: Prof. Univ. Dr. Adriana Stănilă Doctorand: Dr. Alexandru-Dan Sabău, Sibiu, 2011.
13. Mitrofan, C & Aldea, A & Grigorescu, C & Jitaru, I & Moldoveanu, C & Iosep, G & Bolog, S. (2022). EXPERIENȚA NOASTRĂ ÎN TRATAMENTUL CHIRURGICAL AL CHISTULUI HIDATIC PULMONAR.
14. REZUMAT-. TEZĂ DE DOCTORAT. *COMPLICAȚIILE CHISTULUI HIDATIC HEPATIC*. Doctorand: Berbece Sorin Universitatea de Medicină și Farmacie “Carol Davila”. București.
15. Dehkordi AB, Sanei B, Yousefi M, Sharafi SM, Safarnezhad F, Jafari R, Darani HY. Albendazole and Treatment of Hydatid Cyst: Review of the Literature. *Infect Disord Drug Targets*. 2019;19(2):101-104.