

INSULINOMUL PANCREATIC. DIAGNOSTIC ȘI TRATAMENT

Adrian Hotineanu, Anatol Cazac, Sergiu Burgoci, Vladislav Niță

Catedra de chirurgie nr. 2, LCȘ „Chirurgie reconstructivă a tractului digestiv”,

IP USMF „Nicolae Testemițanu”;

IMSP Spitalul Clinic Republican „Timofei Moșneaga”

Autorul corespondent: Cazac Anatol, e-mail: cazacanatol@mail.ru

Rezumat

În perioada 1993 - 2021 în cadrul Catedrei Chirurgie nr.2, IMSP SCR „Timofei Moșneaga” au fost internați și operați 15 pacienți, cu vârsta medie 47 ani (limitele absolute 36-73 ani), cu diagnosticul de tumoare neuroendocrină pancreatică (TNEP) „Insulinom pancreatic”. Diagnosticul a fost stabilit tardiv, datorită simptomatologiei neurologice severe, care a condus la adresări și internări anterioare în serviciile de neurologie, psihiatrie și endocrinologie. Simptomatologia insulinomului pancreatic a fost predominantă de simptomele neuroglicopenice, adrenergice și digestive. Diagnosticul de laborator a suspectat prezența tumorii prin intermediul aprecierii nivelului glucozei serice scăzute, creșterea insulinei serice și peptidului C. Localizarea tumorii a fost stabilită prin următoarele metode imagistice: USG abdominală, CT în regim standard și angiografic, RMN. Intervențiile chirurgicale efectuate au fost: pancreatectomie corporo – caudală cu prezervarea splinei - 5(33,33%) cazuri, pancreatectomie corporo – caudală fără prezervarea splinei - 4(26,67%) cazuri și enuclearea tumorii – 6 (40,0%) cazuri. Diagnosticul de insulinom pancreatic a fost confirmat postoperator în toate cazurile prin efectuarea examenului histopatologic al țesuturilor rezecate.

Cuvinte-cheie: insulinom pancreatic, diagnostic, tratament

Summary

Pancreatic insulinoma. Diagnosis and treatment

In the period 1993 - 2021 within the Department of Surgery no. 2, IMSP SCR „Timofei Moșneaga” 15 patients were hospitalized and operated on (including one patient with recurrent insulinoma - over 8 years old), average age 49.2 years (absolute limits 36- 73 years old), with the diagnosis of pancreatic neuroendocrine tumor (PNEP) „Pancreatic insulinoma”. The diagnosis was established late, due to the severe neurological symptoms, which led to earlier referrals and admissions to the neurology, psychiatry and endocrinology services. The symptomatology of pancreatic insulinoma was dominated by neuroglycopenic, adrenergic and digestive symptoms. The laboratory diagnosis suspected the presence of the tumor by assessing the low serum glucose level, the increase in serum insulin and C peptide. The location of the tumor was established by the following imaging methods: abdominal USG, CT in standard and angiographic mode, MRI. The surgical interventions performed were: corporo-caudal pancreatectomy with spleen preservation 5 (33.33%) cases, corporo-caudal pancreatectomy without spleen preservation - 4 (26.67%) cases and tumor enucleation - 6 (40.0%) cases. The diagnosis of pancreatic insulinoma was confirmed postoperatively in all cases by performing histopathological examination of the resected tissues.

Keywords: pancreatic insulinoma, diagnosis, treatment

Резюме

Инсулинома поджелудочной железы. Диагностика и лечение

В период с 1993 по 2021 год на кафедре хирургии № 2, РКБ «Тимофей Мошняга» госпитализировано и оперировано 15 больных (в том числе 1 больной с рецидивом инсулиномы - старше 8 лет), средний возраст 49,2 года (абсолютные пределы 36-73 года), с диагнозом: нейроэндокринная опухоль поджелудочной железы - «Инсулинома поджелудочной железы». Диагноз был установлен поздно из-за выраженной неврологической симптоматики, что привело к более раннему обращению и госпитализации в неврологическую, психиатрическую и эндокринологическую службы. В симптоматике инсулиномы поджелудочной железы преобладали нейрогликопенические, адренергические и пищеварительные симптомы. Лабораторная диагностика - оценка низкого уровня глюкозы в сыворотке, повышения сывороточного инсулина и пептида С. Локализация опухоли устанавливалась следующими методами визуализации: УЗИ брюшной полости, КТ в стандартном и ангиографическом режимах, МРТ. Выполнены оперативные вмешательства: резекция тела и хвоста поджелудочной железы с сохранением селезенки - 5 (33,33%), резекция тела и хвоста поджелудочной железы без сохранения селезенки - 4 (26,67%) и энуклеация опухоли - 6 (40,0%). Диагноз инсулиномы поджелудочной железы был подтвержден в послеоперационном периоде во всех случаях путем проведения гистопатологического исследования резецированных тканей.

Ключевые слова: инсулинома поджелудочной железы, диагностика, лечение

Introducere. Insulinoamele sunt tumori neuroendocrine funcționale pancreatice cu o incidență de 1-4 cazuri per milion populație pe an. Deși sunt rare, totuși reprezintă cea mai frecventă formă de tumori funcționale pancreatice [5]. Insulinoamele apar de obicei sporadic, dar într-un număr mic de cazuri se prezintă ca parte a unui sindrom moștenit, cel mai frecvent ca o componentă a neoplaziei endocrine multiple tip 1 (MEN-1; <5%) și mai rar în boala von Hippel-Lindau (VHL), neurofibromatoza 1 (NF-1) și scleroza tuberoasă (TS) [14]. Ca regulă insulinoamele reprezintă tumori benigne, dar pînă la 10% din cazuri sunt tumori maligne, iar 5% metastazează [39].

Tumorigeneză a TNEP implică o acumulare de numeroase evenimente genetice, inclusiv activarea oncogenelor și inactivarea genelor supresoare tumorale. Este cunoscut faptul că o creștere cronică a nivelului de glucoză induce proliferarea celulelor b pancreatice. Mutațiile genetice care imită stimularea glucozei pot promova proliferarea celulelor endocrine rezultând dezvoltarea TNEP. De asemenea, mutații inactivante în MEN 1, o genă ce codifică menina care controlează progresia ciclului G1/S, sunt frecvente la pacienții TNEP sporadice (44%). Mai mult, mutațiile în genele de control al daunelor ADN, cum ar fi DAXX (death domain associated protein), sunt, de asemenea, legate de TNEP (43%). DAXX induce p53 și oprește mitoza [40] DAXX/ATRX, and the mammalian target of rapamycin (mTOR. Incidența ridicată a mutațiilor DAXX în TNEP indică afectarea progresiei G1/S controlate de p53 în dezvoltarea tumorii [37] CDKN2A/p16, TP53, SMAD4/DPC4, DAXX, ATRX, PTEN, Bcl2, and RB1 by immunohistochemistry and/or targeted exomic sequencing in surgically resected specimens of 9 small cell NECs, 10 large cell NECs, and 11 well-differentiated neuroendocrine tumors (PanNETs).

Material și metode. Studiul dat se bazează pe datele a 15 pacienți internați și operați în cadrul Clinicii Chirurgie nr. 2 a Spitalului Clinic Republican în perioada 1992-2021 cu vârsta medie 47 ani (limitele absolute 36 – 73 ani), cu diagnosticul de „Insulinom pancreatic”. Diagnosticul, datorită simptomatologiei neuro - psihice severe, care a condus la adresări și internări anterioare în serviciile de neurologie, psihiatrie și endocrinologie, a fost stabilit tardiv.

Scopul lucrării a constat în studierea particularităților clinico paraclinice, analiza rezultatelor tratamentului chirurgical contemporan al pacienților cu insulinom pancreatic.

Sarcinile specifice propuse: determinarea simptomatologiei pacienților cu insulinom pancreatic; aprecierea sensibilității metodelor de laborator a pacienților cu insulinom pancreatic; determinarea sensibilității metodelor instrumentale de diagnostic al pacienților cu tumoare pancreatică neuroendocrină „Insulinom pancreatic”, în comparație cu datele

din sursele bibliografice specializate; aprecierea tehnicilor, rezultatelor tratamentului chirurgical și evoluției post- operatorie a pacienților cu insulinom pancreatic.

Rezultate și discuții. Vârsta medie de depistare a tumorilor a fost de 47 ani (limitele absolute 36 - 73 ani), iar repartizarea pe sexe a fost următoarea: 12 (80,0%) persoane de sex feminin și 3 (20%) de sex masculin, în literatura de specialitate stipulându-se o repartizare pe sexe de 60% la 40% în favoarea sexului feminin, iar vârsta cu o incidență mai mare fiind între decada a treia și a cincea de viață [16] originating in the pancreas, difficult to diagnose and to treat. Due to its rarity, insulinomas are a not well-known pathological entity; thus, the diagnostic process is frequently a medical challenge with many possible differential diagnoses. The diagnostic process varies between non-invasive procedures, such as the fasting test or imaging techniques, and invasive ones. Insulinomas are rarely malignant, but the glycemic imbalance correlated with this tumor can frequently alter the quality of life of the patients and the consequent hypoglycemia can be extremely dangerous. Moreover, insulinomas can be associated with different genetic syndromes, such as Multiple Endocrine Neoplasia 1, accompanied by other specific symptoms. There are many different treatment strategies, depending on the need to control symptoms or control diseases progression, the only curative one being surgery. Methods and results: We reviewed the evidences present in the literature on insulinomas and reported its main clinical characteristics and management strategies. Conclusion: The aim of this review of the literature is to present the current knowledge on insulinomas, exploring the main clinical characteristics, the diagnostic tools, and the therapeutic strategies.»»author»:«{«dropping-particle»:»»»»family»:»Maggio»,»given»:»I.»»non-dropping-particle»:»»»»parse-names»:false»suffix»:»»}»{«dropping-particle»:»»»»family»:»Mollica»,»given»:»V.»»non-dropping-particle»:»»»»parse-names»:false»suffix»:»»}»{«dropping-particle»:»»»»family»:»Brighi»,»given»:»N.»»non-dropping-particle»:»»»»parse-names»:false»suffix»:»»}»{«dropping-particle»:»»»»family»:»Lamberti»,»given»:»G.»»non-dropping-particle»:»»»»parse-names»:false»suffix»:»»}»{«dropping-particle»:»»»»family»:»Manuzzi»,»given»:»L.»»non-dropping-particle»:»»»»parse-names»:false»suffix»:»»}»{«dropping-particle»:»»»»family»:»Ricci»,»given»:»A. D.»»non-dropping-particle»:»»»»parse-names»:false»suffix»:»»}»{«dropping-particle»:»»»»family»:»Camp ana»,»given»:»D.»»non-dropping-particle»:»»»»parse-names»:false»suffix»:»»}»»container-title»:»Journal of Endocrinological Investigation»,»id»:»ITEM-1 » , » i s s u e » : » 2 » , » i s s u e d » : { « d a t e - p a r t s » : [[« 2 0 2 0 »]] , » t i t l e » : » T h e f u n c t i o n i n g s i d e o f t h e p a n c r e a s : a r e v i e w o n i n s u l i n o m a s » , » t y p e » : » a r t i c l e » ,

»volume»:»43»},»uris»:»[«http://www.mendeley.com/documents/?uuid=896a1334-f02b-3104-bc4d-ffd5ef96681c»]},»mendeley»:»{«formattedCitation»:»[16]»},»plainTextFormattedCitation»:»[16]»},»previouslyFormattedCitation»:»[6]»},»properties»:»{«notelIndex»:»0}»,»schema»:»https://github.com/citation-style-language/schema/raw/master/csl-citation.json»}.

Media duratei manifestărilor clinice până la stabilirea unui diagnostic de lucru a fost de 3,02 ani (tabelul 1), media raportată în studiile de specialitate fiind 1,5 [10] ani dar se poate prelungi pînă la 4 ani la 20% din pacienți [22] adresarea primară fiind în secțiile de neurologie [20].

Tabelul 1.

Durata evoluției clinice până la diagnostic

Timpu de la debut	Nr. cazuri	Procentajul
< 0,5 ani	1	6,67 %
0,5 – 2 ani	5	33,33 %
2 – 4 ani	4	26,67 %
4 – 6 ani	4	26,67 %
6 – 8 ani	1	6,67 %

Severitatea simptomatologiei în cazurile studiate este direct proporțională cu durata intervalului de timp până la depistare și invers proporțională cu vârsta pacienților.

Simptomele consecutive hipoglicemiei sunt clasificate în 2 categorii majore: autonome și neuroglicopenice [32]. Cele autonome apar la o scăderea rapidă a nivelului de glucoză sub 3,3 mmol/l (60mg/dl) în sânge, agravându-se la o glicemie sub 2,8 mmol (50mg/dl) [20] ca rezultat al eliberării reflectorii de catecolamine și acetilcolină [38] hypoglycemic coma. Chronic hypoglycemia leads to irreversible changes in the central nervous system, while forced frequent meals with high carbohydrate content in order to correct hypoglycemia significantly increases body weight, until morbid obesity develops. Hence, the hypoglycemic syndrome is a topical problem of contemporary medicine. Insulinoma is the most common cause of pancreatogenous hypoglycemia in patients without diabetes mellitus. Exogenous administration of hypoglycemic agents, severe multiple organ and tumor pathologies, sequelae of bariatric surgery, deficiency of contrainsular hormones, genetically determined enzyme disorders and autoimmune diseases may also cause the hypoglycemic syndrome. The primary diagnostic tasks determining the choice of the treatment approach involve confirming the hypoglycemic syndrome and determining its etiology. The test after 3-day-long fasting and other tests are used for this purpose. In this review, we discuss the main causes and features of pathogenesis of the hypoglycemic syndrome, as well as criteria of differential diagnosis and the possibility of introducing new dia-

gnostic tests and markers.»},»author»:»[«dropping-particle»:»»,»family»:»Yukina»,»given»:»Marina Y.»},»non-dropping-particle»:»»,»parse-names»:»false»,»suffix»:»»,»dropping-particle»:»»,»family»:»Nuralieva»,»given»:»Nurana F.»},»non-dropping-particle»:»»,»parse-names»:»false»,»suffix»:»»,»dropping-particle»:»»,»family»:»Troshina»,»given»:»Ekaterina A.»},»non-dropping-particle»:»»,»parse-names»:»false»,»suffix»:»»,»dropping-particle»:»»,»family»:»Kuznetsov»,»given»:»Nikolay S.»},»non-dropping-particle»:»»,»parse-names»:»false»,»suffix»:»»,»dropping-particle»:»»,»family»:»Platonova»,»given»:»Nadezhda M.»},»non-dropping-particle»:»»,»parse-names»:»false»,»suffix»:»»,»container-title»:»Problems of Endocrinology»,»id»:»ITEM-1»,»issue»:»4»,»issued»:»[«date-parts»:»[«2017»,»9»,»19»]],»page»:»245-256»,»publisher»:»Meditsina»,»title»:»The hypoglycemic syndrome (insulinoma. Gravitatea simptomelor autonome sunt invers proporționale cu progresia hipoglicemiei, fiind cel mai bine pronunțate la debut acut. Manifestările autonome, atunci când sunt prezente, preced manifestările neuroglicopenice, funcționând astfel ca un sistem de avertizare timpurie [31].

În lotul studiat simptomele majore au fost cele neuropsihice – dominante în 5 (33,34%) cazuri, simptome adrenergice – dominante în 8 (53,33%) cazuri și simptome digestive – dominante în 2 (13,33%), iar distribuția lor printre cazuri fiind următoarea:

Din simptome neuroglicopenice, crizele hipoglicemice cu pierderea cunoștinței au fost în 11 (73,33%) cazuri. Convulsii, fatigabilitate, amețeli și cefalee au fost în 8 (53,33%) cazuri. Tulburări de memorie, atenție, vorbire cu agitație, neliniște și confuzii au fost în 5 (33,33%) cazuri; Tulburări motrice și cognitive, somnolență, parestezii a membrilor inferioare și superioare, au fost prezente în 2 (13,33%) cazuri.

Din simptomele adrenergice s-au înregistrat transpirații profuze în 9 (60,0%) cazuri, tremor cu palpații și paloare în 6 (40,0%) cazuri, dureri precordiale în 5 (33,33%) cazuri și dispnee în 1 (6,67%) caz.

Simptome digestive s-au evidențiat prin discomfort abdominal, dureri epigastrale, grețuri în 5 (33,33%) cazuri, senzații de foame intensă în 8 (53,33%) cazuri și vomă – 2 (13,33%) cazuri. Obezitatea a fost susceptibilă de a se asocia cu insulinomul la 5 (33,33%) pacienți. Manifestări Cushingoide, 1 (6,67%) caz, au fost determinate de administrarea zilnică a corticosteroizilor precum și de maladia în cauză.

Cu toate acestea, atunci când există o disfuncție simpatică (de exemplu, neuropatie autonomă diabetică) sau când sunt utilizate blocante adrenergice fie colinergice, aceste semne și simptome pot rămâne neobservate [31].

Prezentarea clinică patognomonică este cunoscută sub denumirea de „triada lui Whipple” [20, 22, 34]:

- simptome și semne de hipoglicemie,
- glucoză plasmatică < 3 mmol/L (55 mg/dL)
- rezoluția simptomelor după administrarea de glucoză și corectarea hipoglicemiei.

Simptomele apar în mod obișnuit ca urmare a postului sau a exercițiilor fizice atunci când nivelurile glicemice încep să scadă fiziologic, dar în unele cazuri, ele se pot dezvolta fără nicio legătură cu aportul alimentar sau postprandial [16, 35] originating in the pancreas, difficult to diagnose and to treat. Due to its rarity, insulinomas are a not well-known pathological entity; thus, the diagnostic process is frequently a medical challenge with many possible differential diagnoses. The diagnostic process varies between non-invasive procedures, such as the fasting test or imaging techniques, and invasive ones. Insulinomas are rarely malignant, but the glycemic imbalance correlated with this tumor can frequently alter the quality of life of the patients and the consequent hypoglycemia can be extremely dangerous. Moreover, insulinomas can be associated with different genetic syndromes, such as Multiple Endocrine Neoplasia 1, accompanied by other specific symptoms. There are many different treatment strategies, depending on the need to control symptoms or control diseases progression, the only curative one being surgery. Methods and results: We reviewed the evidences present in the literature on insulinomas and reported its main clinical characteristics and management strategies. Conclusion: The aim of this review of the literature is to present the current knowledge on insulinomas, exploring the main clinical characteristics, the diagnostic tools, and the therapeutic strategies. author: [Maggio, given: "M.", non-dropping-particle: "", parse-names: false, suffix: "", dropping-particle: "", family: "Mollica", given: "V.", non-dropping-particle: "", parse-names: false, suffix: "", dropping-particle: "", family: "Brighi", given: "N.", non-dropping-particle: "", parse-names: false, suffix: "", dropping-particle: "", family: "Lamberti", given: "G.", non-dropping-particle: "", parse-names: false, suffix: "", dropping-particle: "", family: "Manuzzi", given: "L.", non-dropping-particle: "", parse-names: false, suffix: "", dropping-particle: "", family: "Ricci", given: "A. D.", non-dropping-particle: "", parse-names: false, suffix: "", dropping-particle: "", family: "Campana", given: "D.", non-dropping-particle: "", parse-names: false, suffix: ""], container-title: "Journal of Endocrinological Investigation", id: "ITEM-2", issue: "2", issued: [2020], title: "The functioning side of the pancreas: a review on insulinomas", type: "article", volume: "43", uris: [http://www.mendeley.com/documents/?uuid=896a1334-f02b-3104-bc4d-ffd5ef96681c], mendeley: {formattedCitation: "[16, 35]", plainTextFormattedCitation: "[16, 35]", previouslyFormattedCitation: "[6, 14]", properties: {, not

eIndex":0},"schema":"https://github.com/citation-style-language/schema/raw/master/csl-citation.json"]. În literatura de specialitate s-au raportat și cazuri de paroxisme hipertensive care au cedat după intervenție chirurgicală. Aceste paroxisme au fost explicate fie prin eliberarea bruscă de catecolamine, fie prin efectul de retenție sodică produsă de insulină [12]. Severitatea simptomelor nu este legată de malignitatea sau dimensiunea tumorii. Episoadele simptomatice pot fi intermitente, oglindind secreția inconstantă de insulină de către tumoră, dar pe măsură ce tumora progresa, pot deveni persistente și mai frecvente [30]. Ar trebui făcută o distincție majoră între pacienții cu insulinom, o hipoglicemie pancreatogenă noninsulinomică, o hipoglicemie care apare după diverse intervenții chirurgicale de bypass gastric pentru obezitate [18] și o eventuală nesidioblastoză [41].

Conform ghidurilor Societății Europene a Tumorilor Neuroendocrine (ENETS) din 2016 [7] diagnosticul de insulinom se stabilește în mod absolut după manifestările clinice (triada lui Whipple) și a șase din următoarele criterii:

- Nivelul glucozei din sânge documentat < 3,0 mmol/l (55 mg/dl);
- Nivelul concomitent de insulină > 8 pmol/l (3 μU/ml);
- Nivelul peptidului C > 0,2 nmol/l (0.6 ng/ml);
- Nivelul proinsulinei > 5 pmol/l;
- Nivelul de β-hidroxitiriat > 2,7 mmol/l și
- Absența derivaților sulfonilureei sau metabolizilor în plasmă și/sau urină.

Testul de post supravegheat de 72 de ore continuă să fie standardul de aur în diagnosticul de hiperinsulinemie endogenă în multe centre specializate.

Glicemia în lotul studiat a suferit o evoluție dramatică (Diagrama 1): La internare media cazurilor era 2,64 mmol/l (limitele 1,6 - 3,6 mmol/l), în timpul unei crize convulsive media era 1,32 mmol/l (limitele 1,2-2,2mmol/l), iar în timpul unei crize hipoglicemice media a fost 1,42 mmol/l (limitele 0,4-2,3 mmol/l), sever scăzută, ceea ce ne confirmă primele 2 criterii ale triadei Whipple. După administrarea soluției de glucoză media glicemiei era de 8,1 mmol/l (limitele 5,5-13,2 mmol/l) cu ameliorarea simptomatologiei, ce ne confirmă al treilea criteriu al triadei Whipple.

În toate cazurile s-a determinat statutul hormonal pentru a stabili diagnosticul (Tabelul 2). În urma examinării, prin evaluarea datelor la imunochimie a insulinei și peptidului C s-a determinat valoarea medie a insulinei 68,2 μU/mL; valoarea medie a peptidului C - 5,48 ng/ml. Nivelul ridicat al hormonilor ne orientează spre diagnosticul de insulinom.

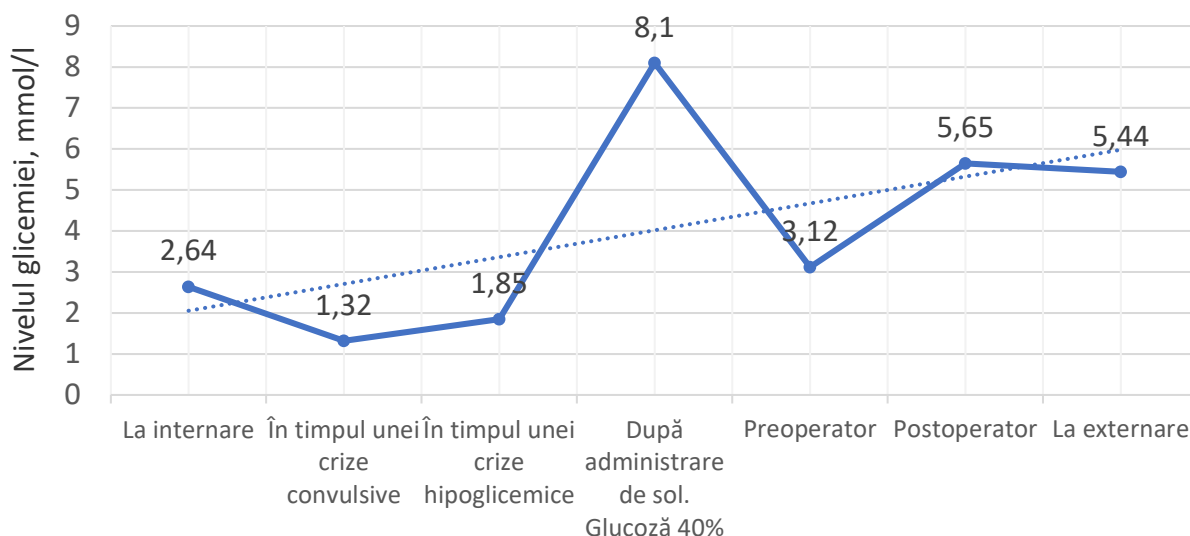


Diagrama 1. Media nivelelor glicemice în cazurile studiate

Tabelul 2.

Media nivelelor hormonale în cazurile studiate

Hormonul	Media cazurilor	Norma
Insulina	68,2 µU/mL	2,6 - 24,9 µU/mL
Peptida C	5,84 ng/ml	0,7 - 1,9 ng/ml
TSH	2,25 mU/l	0,3 - 4,5 mU/l
T3	2,14 mmol/l	1,2 - 2,8 mmol/l
T4	109,1 mmol/l	60 - 160 mmol/l
Prolactina	5,23 ng/ml	3,34 - 26,72 ng/ml
FSH	4,48 UI/l	3,0 - 12,0 UI/l
LH	14,67 UI/l	0,8 - 27,0 UI/l
Cortizol	422,4 nmol/l	240 - 617,0 nmol/l
Estradiol	174,3 pmol/l	55 - 227 pmol/l
Testosteron	0,24 ng/ml	0,32 ng/ml

Ultrasonografic insulinoamele se prezintă sub formă de noduli circulari hipoecogeni solitari cu vascularizație intralezională bogată, deși rar se pot întâlni și variante cu o vascularizație mai săracă sau cu degenerare chistică. Deoarece pancreasul este situat anatomic adânc în abdomen examenul poate fi perturbat din cauza gazelor intestinale [36] with an annual incidence of 4 cases/1 million individuals. It is treated by surgical methods. Open surgery was once considered the standard approach for the treatment of insulinoma. However, the procedure is traumatic and requires a large incision, which does not satisfy the growing expectations of minimally invasive management of small-sized tumors. Insulinomas are usually benign solitary tumors and mostly occur sporadically, which makes them suitable candidates for laparoscopic management. The potential advantages of laparoscopic management of insulinoma over open surgery include shorter duration of hospitalization, quicker recovery, and better cosmetic effect. However, because of the small tumor size as

well as the depth and uncertainty of the location of the tumor, laparoscopic localization of the lesion without tactile sensation is difficult. Laparoscopic ultrasonography can detect about 90% of insulinomas, and its sensitivity is comparable to that of manual palpation along with intraoperative ultrasonography during open surgery; thus, it ensures the feasibility of laparoscopic management of insulinoma and reinforces its advantage as a minimally invasive procedure. Laparoscopic ultrasonography is vital for the localization of insulinomas and characterization of the surrounding pancreatic structure and should, therefore, be considered an integral part of the laparoscopic management of insulinoma.
 author: [{ "dropping-particle": "", "family": "Wu", "given": "Mengwei", "non-dropping-particle": "", "parse-names": false, "suffix": "" }, { "dropping-particle": "", "family": "Wang", "given": "Huaitao", "non-dropping-particle": "", "parse-names": false, "suffix": "" }, { "dropping-particle": "", "family": "Zhang", "given": "Xiaobo", "non-dropping-particle": "", "parse-names": false, "suffix": "" }, { "dropping-particle": "", "family": "Gao", "given": "Feng", "non-dropping-particle": "", "parse-names": false, "suffix": "" }, { "dropping-particle": "", "family": "Liu", "given": "Peng", "non-dropping-particle": "", "parse-names": false, "suffix": "" }, { "dropping-particle": "", "family": "Yu", "given": "Boqiang", "non-dropping-particle": "", "parse-names": false, "suffix": "" }, { "dropping-particle": "", "family": "Qiu", "given": "Huanbing", "non-dropping-particle": "", "parse-names": false, "suffix": "" }, { "dropping-particle": "", "family": "Huang", "given": "Guanlong", "non-dropping-particle": "", "parse-names": false, "suffix": "" }, { "dropping-particle": "", "family": "Tan", "given": "Xiaodong", "non-dropping-particle": "", "parse-names": false, "suffix": "" }], "container-title": "Endoscopic Ultrasound", "id": "ITEM-1", "issue": "3", "issued": { "date-parts": [[2017, 5, 1]] }, "page": "149-155", "publisher": "Spring Media", "title": "Efficacy

of laparoscopic ultrasonography in laparoscopic resection of insulinoma,"type":"article","volume":"6","uris":["http://www.mendeley.com/documents/?uuid=7473176f-c704-3492-903b-a09fa3d8b0a2"]},"mendeley":{"formattedCitation":"[36]","plainTextFormattedCitation":"[36]","previouslyFormattedCitation":"[20]"},"properties":{"noteIndex":0},"schema":"https://github.com/citation-style-language/schema/raw/master/csl-citation.json"}. Tumorile sunt mici, marea majoritate sub 2 cm diametru [19], prin urmare sensibilitatea ultrasonografiei transabdominale este slabă, variind de la 9 % până la maxim 60% determinând doar mase tumorale de dimensiuni mai mari și/sau metastaze. Sensibilitatea ultrasonografiei endoscopice este și mai joasă (53%).

La TC convențional sau multidetector insulinoamele sunt de aceeași densitate ca și parenchimul pancreatic, iar mărimea mică a tumorilor nu provoacă modificări morfologice în parenchim astfel sensibilitatea metodei este slabă [9]. Din contra, tomografia computerizată cu contrast (angio-TC) are o sensibilitate foarte bună, fiind considerată de primă linie în localizarea tumorii date [8].

RMN-ul este util pentru a diagnostica insulinoamele cu aspect atipic pe CT. Aspectul imagistic clasic al insulinomului la RMN este hipointens pe secvența T1WI cu suprimare adipoasă și hiperintens pe secvența T2WI cu suprimare adipoasă. RMN-ul se recomandă pacienților cu forme atipice greu detectabile la angio-CT, antecedente de alergii la contrast iodată, insuficiență renală și pentru a detecta metastazele hepatice mici. Sensibilitatea diagnostică a RMN pentru insulinoame variază de la 15% la 75% [36] with an annual incidence of 4 cases/1 million individuals. It is treated by surgical methods. Open surgery was once considered the standard approach for the treatment of insulinoma. However, the procedure is traumatic and requires a large incision, which does not satisfy the growing expectations of minimally invasive management of small-sized tumors. Insulinomas are usually benign solitary tumors and mostly occur sporadically, which makes them suitable candidates for laparoscopic management. The potential advantages of laparoscopic management of insulinoma over open surgery include shorter duration of hospitalization, quicker recovery, and better cosmetic effect. However, because of the small tumor size as well as the depth and uncertainty of the location of the tumor, laparoscopic localization of the lesion without tactile sensation is difficult. Laparoscopic ultrasonography can detect about 90% of insulinomas, and its sensitivity is comparable to that of manual palpation along with intraoperative ultrasonography during open surgery; thus, it ensures the feasibility of laparoscopic management of insulinoma and reinforces its advantage as a minimally invasive procedure. Laparoscopic ultrasonography is vital for the localization of insulinomas

and characterization of the surrounding pancreatic structure and should, therefore, be considered an integral part of the laparoscopic management of insulinoma,"author":{"dropping-particle":"","family":"Wu","given":"Mengwei","non-dropping-particle":"","parse-names":false,"suffix":"","dropping-particle":"","family":"Wang","given":"Huaitao","non-dropping-particle":"","parse-names":false,"suffix":"","dropping-particle":"","family":"Zhang","given":"Xiaobo","non-dropping-particle":"","parse-names":false,"suffix":"","dropping-particle":"","family":"Gao","given":"Feng","non-dropping-particle":"","parse-names":false,"suffix":"","dropping-particle":"","family":"Liu","given":"Peng","non-dropping-particle":"","parse-names":false,"suffix":"","dropping-particle":"","family":"Yu","given":"Boqiang","non-dropping-particle":"","parse-names":false,"suffix":"","dropping-particle":"","family":"Qiu","given":"Huanbing","non-dropping-particle":"","parse-names":false,"suffix":"","dropping-particle":"","family":"Huang","given":"Guanlong","non-dropping-particle":"","parse-names":false,"suffix":"","dropping-particle":"","family":"Tan","given":"Xiaodong","non-dropping-particle":"","parse-names":false,"suffix":"","container-title":"Endoscopic Ultrasound","id":"ITEM-1","issue":"3","issued":{"date-parts":[["2017","5","1"]]},"page":"149-155","publisher":"Spring Media","title":"Efficacy of laparoscopic ultrasonography in laparoscopic resection of insulinoma","type":"article","volume":"6","uris":["http://www.mendeley.com/documents/?uuid=7473176f-c704-3492-903b-a09fa3d8b0a2"]},"mendeley":{"formattedCitation":"[36]","plainTextFormattedCitation":"[36]","previouslyFormattedCitation":"[20]"},"properties":{"noteIndex":0},"schema":"https://github.com/citation-style-language/schema/raw/master/csl-citation.json"}. Stimularea selectivă arterială cu calciu cu prelevare de probe hepatice venoase este cea mai precisă metodă de localizare preoperatorie, precizia variază de la 88% la 100% [29] insulinoma and non-insulinoma pancreatogenous hypoglycemic syndrome (NIPHS). Această metodă de examinare invazivă, combină vizualizarea neoplasmului cu evaluarea gradientelor hormonali după stimularea cu calciu. Se bazează pe faptul că calciul este un secretagog puternic pentru celulele β anormale [28].

Peste 90% din insulinoamele benigne au o expresie ridicată de GLP-1R (Glucagon-like peptide 1 receptor) pe suprafața celulei [15], iar insulinoamele maligne exprimă bine SSTR₂ (Somatostatin receptor type 2), GLP-1R [11] aici fiind exprimat doar în o treime din cazuri [1]. Acești receptori permit utilizarea metodelor scintigrafice prin legarea unui traser radioactiv de un analog al somatostatinei sau peptidului similar glucagonului. Imaginea scintigrafică fiind suprapusă imaginii CT obținând focare fierbinți în regiunile pancreatice unde tumora absoarbe traserul. În ultimii ani, moleculele octreotide sau octreotate combinate cu chelator DOTA și marcate cu ⁶⁸Ga (⁶⁸Ga DOTA NOC, ⁶⁸Ga

DOTA-TOC și ^{68}Ga DOTA-TATE) sunt examinate cu rezultate promițătoare pentru stadializarea neoplasmelor neuroendocrine, sensibilitatea pentru insulinoamele benigne fiind 50%, iar cele maligne 70-90% [21].

În lotul studiat ecografia abdominală a fost informativă în 4 (26,67%) cazuri, relevând noduli hipocogeni bine vascularizați cu diametrele încadrate în limitele 1,8-2,5 cm. În 12 (80,0%) cazuri a fost utilizată tomografia computerizată în regim standart, tumora prin această metodă fiind detectată în 9 (75,0%) cazuri. S-au determinat formațiuni hiperdense, omogene, slab conturate în corpul și coada pancreasului cu diametrul în limitele 0,8-2,2 cm.

Tomografia computerizată în regim angio a fost aplicată în 10 (66,7%) cazuri, insulinoamele fiind detectate în 8 (80,0%) cazuri, relevând formațiuni hiperdense, omogene, slab conturate cu diametrul în limitele 0,8 – 5,9 cm. dispersate în regiunea corpului și cozii pancreasului. În 5 (33,33%) cazuri a fost aplicat CT cranian pentru a exclude un adenom hipofizar și asocierea insulinomului sindromului de neoplazii endocrine multiple de tip 1 (MEN 1). Rezonanța magnetică nucleară a fost utilizată în 9 (60%) cazuri, determinând formațiuni de volum intrapancreatice cu diametrul între 1,8 cm. și 2 cm. în 7 (77,78%) cazuri (Tabelul 3, 4).

Tabelul 3.

Metodele imagistice de localizare a tumorilor

Investigația	Cazuri în care a fost utilizată	Cazuri în care a fost informativă	Dimensiunile tumorilor detectate
USG	15 (100 %)	4 (26,67%)	1,8 – 2,5 cm
CT	12 (80,0%)	9 (75,0%)	0,8 – 2,2 cm
CT angio-grafic	10 (66,7%)	8 (80,0%)	0,8 – 5,9 cm
RMN	9 (60%)	7(77,78%)	1,8 - 2,0 cm

Tabelul 4.

Sensibilitatea comparativă a metodelor imagistice

Tipul investigației	Sensibilitatea în cazurile studiate	Sensibilitatea raportată în literatură
USG	26,67%	40,0 %
CT	75,0%	68,8 %
CT Angio	80,0%	94,4 %
RMN	77,78%	75,0%

În ceea ce privește terapia medicamentoasă, cel mai util s-a dovedit a fi diazoxidul în doze de 50–300 mg/zi (poate fi crescut până la 600 mg/zi) [3]. Diazoxidul inhibă eliberarea de insulină din pancreas, prin deschiderea canalelor de potasiu din membrana celulelor β pancreatice, suprimând secreția de insulină, ameliorând astfel simptomele hipoglicemice [5, 25] pancreatic neuroendocrine tumours characterized by hyperinsulinaemic hypoglycaemia. They usually present as a small (<2 cm. Sunt necesare câteva zile pentru stabilizarea glicemiei, iar ca reacții adverse pot apărea edem, creșterea în greutate, deteriorarea funcției renale și hirsutism [3]. Alte medicamente precum glucocorticoizii, verapamilul și difenilhidantoina sunt de asemenea eficiente [26, 27] with autonomic and/or neuroglycopenic symptoms often occurring at levels less than 55mg/dL. Diagnostic workup of hypoglycemia unrelated to use of hypoglycemic agents is crucial as it is linked to increased mortality. After ruling out common culprits such as drugs (insulin, sulfonyleureas. Analogii somatostatinei, cum ar fi octreotida, lanreotida și pasireotida, s-au dovedit a fi eficienți pentru ameliorarea simptomelor hipoglicemice în 35-50% din cazurile de insulinom. Terapia poate fi inițiată cu octreotid cu acțiune scurtă de la două până la patru ori pe zi sau cu 20-30 mg octreotid cu acțiune lungă la fiecare 4 săptămâni [13], sau pasireotid cu acțiune prelungită 40mg la fiecare 4 săptămâni în combinație cu diazoxid dacă efectul de la octreotid este slab [24]. Efectele analogilor de somatostatina depind de expresia subtipurilor 2, 3 și 5 ai receptorilor de somatostatina [5, 25] leading to significant morbidity and mortality. The objective of this work is to describe a series of challenging cases in which refractory, tumor-induced hypoglycemia was shown to respond to the use of pasireotide, a second-generation somatostatin receptor ligand. We describe the clinical and biochemical features of 3 patients with tumor-induced hypoglycemia due to an occult insulinoma, malignant insulinoma, and non-islet cell tumor hypoglycemia. In these 3 individuals, the hypoglycemia remained refractory to guideline-recommended medical therapy, such as diazoxide, nonpasireotide somatostatin analogues, and glucocorticoids. Pasireotide was substituted to attenuate the refractory hypoglycemia for each patient. The addition of pasireotide led to prompt improvement in the frequency and severity of hypoglycemic episodes for each tumor-induced hypoglycemia patient. We demonstrate the successful treatment of 3 individuals with refractory, tumor-induced hypoglycemia with pasireotide. We offer the first reported use of pasireotide for the successful treatment of nonmalignant insulinoma and non-islet cell tumor hypoglycemia.»»author»:»»dropping-particle»:»»»family»:»Siddiqui»,»given»:»Mahwash»,»non-dropping-particle»:»»»parse-names»:false,»suffix»:»»»-

{,«dropping-particle»:»},«family»:»Vora»,»give n»:»Amy»,»non-dropping-particle»:»},«parse-names»:false,»suffix»:»},{«dropping-particle»:»},«family»:»Ali»,»given»:»Sadia»,»non-dropping-particle»:»},«parse-names»:false,»suffix»:»},{«dropping-particle»:»},«family»:»Abramowitz»,»given»:»Jessica»,»non-dropping-particle»:»},«parse-names»:false,»suffix»:»},{«dropping-particle»:»},«family»:»Mirfakhraee»,»given»:»Sasan»,»non-dropping-particle»:»},«parse-names»:false,»suffix»:»},»container-title»:»Journal of the Endocrine Society»,»id»:»ITEM-1»,»issue»:»1»,»issued»:»{«date-parts»:»[[«2021»]]},»title»:»Pasireotide: A Novel Treatment for Tumor-Induced Hypoglycemia Due to Insulinoma and Non-Islet Cell Tumor Hypoglycemia»,»type»:»article-journal»,»volume»:»5»,»uris»:»{«http://www.mendeley.com/documents/?uid=05d66fb7-2172-3fda-b726-6cf099cccca8»},{«id»:»ITEM-2»,»itemData»:»{«DOI»:»https://doi.org/10.1111/cen.13528»,»ISSN»:»0300-0664»,»abstract»:»Summary Insulinomas are predominantly benign (~90%. Dar, în cazurile de exprimare scăzută sau lipsă a receptorului de somatostatina, hipoglicemia se poate exacerba prin inhibarea secreției de hormoni competitivi, cum ar fi glucagonul de către analogii somatostatinei [3]. În insulinomul malign, inhibitorii enzimei numită ținta rapamicinei la mamifere (mTOR) everolimusul și tacrolimusul sunt eficiente pentru controlul secreției excesive de insulină și al simptomelor hipoglicemice [3, 33] având efecte hiperglicemice dovedite.

Tratamentul insulinoamelor pancreatice este chirurgical și are ca scop normalizarea simptomatice prin diminuarea hipersecreției hormonale și exereza tumorii [23] it is difficult to standardize indications for surgery and the most appropriate approach. It would be helpful for surgeons managing patients with these tumours to have guidelines for surgical treatment of small intestinal neuroendocrine tumours and pancreatic neuroendocrine tumours. The proposed guidelines represent a consensus of the working group of the European Neuroendocrine Tumor Society (ENETS. Gama de tehnici disponibile pentru localizarea insulinoamelor evită practicarea rezecției oarbe. Palparea manuală intraoperatorie a pancreasului de către un chirurg experimentat și ultrasonografia intraoperatorie sunt ambele metode sensibile cu care se finalizează localizarea insulinoamelor. La pacienții cu insulinoame maligne, se recomandă o abordare agresivă, incluzând rezecție pancreatică extinsă, rezecție hepatică, transplant hepatic, chemoembolizare sau ablație prin radiofrecvență, pentru a îmbunătăți atât supraviețuirea, cât și calitatea vieții. La pacienții cu insulinoame irezectabile sau incontrollabile, cum ar fi insulinomul malign al pancreasului, ar trebui luate în considerare mai multe tehnici, inclusiv administrarea octreotidului și/sau monitorizarea continuă a gluco-

zei, pentru a preveni episoadele de hipoglicemie și pentru a îmbunătăți calitatea vieții [3]. Majoritatea pacienților cu insulinoame benigne pot fi vindecați prin intervenție chirurgicală, deși au fost descrise alte tehnici pentru gestionarea insulinoamelor, inclusiv injectarea octreotidului, ablația alcoolică ghidată de EUS, ablația prin radiofrecvență (RFA) sau embolizarea unui insulinom al pancreasului. După identificarea unui insulinom, este indicată intervenție chirurgicală. Alegerea procedurii va depinde de caracteristicile masei tumorale, cum ar fi tipul, dimensiunea și localizarea. Rezecția atipică, inclusiv enucleația, pancreatectomia parțială sau pancreatectomia medie, are avantajul de a păstra parenchimul pancreatic cât mai mult posibil, reducând astfel riscul de insuficiență exocrină / endocrină târzie [17] 114 articles with 6222 cases of insulinoma were reviewed with emphasis on localization techniques and surgical treatment. RESULTS: Insulinoma happens mostly in the fifth decade of life, with a higher incidence in men. They occur mostly sporadic (94%. Până în prezent, rezecția laparoscopică a fost adesea efectuată pentru insulinoamele care sunt benigne, mici și/sau localizate în corpul sau coada pancreasului [6]. Rezecția radicală trebuie luată în considerare la pacienții la care leziunea nu este unică, nu este bine capsulată, are un diametru >4 cm și implică sau se află în apropierea canalului pancreatic principal. Limfadenectomia nu se efectuează de obicei. Deși rata de vindecare după rezecția pentru insulinom este foarte mare, este necesar să fie conștienți de potențialul complicațiilor postoperatorii după intervenția chirurgicală pancreatică, în special fistula pancreatică postoperatorie. Cu toate acestea, există un risc considerabil de morbiditate și mortalitate asociat cu tratamentul chirurgical al insulinoamelor, ceea ce împiedică intervenția chirurgicală la pacienții cu risc crescut [2, 4] most often presented as a solitary neoplasm of the pancreas, manifested by hypoglycemia caused by increased insulin secretion. Insulinoma can occur at any age and can be localized in any part of the pancreas. Despite the significant improvement in diagnostic capabilities in recent years, there is still a problem of late diagnosis of insulinoma. This article provides a retrospective analysis of the results of treatment of patients with insulinoma in 2000-2019; analyzed modern methods of diagnosis and surgical treatment of patients with insulinoma; the tactics of surgical treatment of patients with insulinomas was optimized, depending on the location and size of the tumor. The basis of clinical and laboratory diagnostics of insulinoma is the identification of the patients criteria for the Whipple triad, elevated levels of insulin, proinsulin and C-peptide with a decrease in blood glucose levels, as well as a 72-hour fasting test. The main instrumental techniques are ultrasound, MRI and CT scan with intravenous contrast. The method of choice in the treatment of the majority of patients

with insulinomas is surgical. Enucleation of insulinoma is the operation of choice for superficial localization in the head and body of the pancreas with small tumor sizes. In case of localization of insulinoma in the tail area, deep localization, a diameter of more than 2.5 cm, close proximity to the ducts and / or splenic vessels, suspicion of a malignant process (in the body or tail).

Tratamentul tumorilor, în cazurile studiate, a fost exclusiv chirurgical. Hipoglicemia medie preoperatorie a fost 3,12 mmol/l (limitele 2,0-4,0 mmol/l), fiind corectată cu soluții perfuzabile de glucoză și o dietă corespunzătoare. În 6 (40,0%) cazuri, a fost efectuată enuclearea tumorilor. Pancreatectomia corporo-caudală cu preservarea splinei s-a efectuat în 5 (33,33%) cazuri. În 4 (26,67%) cazuri tumora a fost în contact cu hilul și vasele lienale, astfel s-a aplicat pancreatectomia corporo-caudală fără preservare splinei.

Pentru confirmarea definitivă a diagnosticului, s-a efectuat examenul histo-patologic al țesuturilor rezecate și s-a stabilit următoarele: Adenom trabecular a fost prezent în 9 (60,0%) cazuri, adenom cu dispoziție cordonală și insulară în 2 (13,33%) cazuri, nesidioblastom cu zone Grimeliu pozitive în 1 (6,67%) caz, hiperplazie insulară în 1 (6,67%) caz, carcinoid malign în 1 (6,67%) caz, tumora neuroendocrina de tip glandular în 1 (6,67%) caz.

Dimensiunile medii a tumorilor imagistic determinate au fost de 2,34 cm (de la 0,8 - 5,9 cm). S-a determinat localizarea corporală a tumorilor în 6 (40%) cazuri, caudală 4m (27%) cazuri, corporo-caudală 5 (33%) cazuri. Starea pacienților postoperator a parcurs o evoluție favorabilă în 13 (86,67%) cazuri, cu dinamică pozitivă, fără complicații. În 1 (6,67%) caz, ca complicație postoperatorie a rezecției corporo-caudale pancreatice a apărut o fistula pancreatică, care a fost tratată conservator timp de 1 lună. Glicemia medie postoperator fiind 5,65 mmol/l (limitele 3,9 – 10,3 mmol/l), (Diagrama 1). Simptomele anterioare au dispărut, glicemia, insulinemia și nivelul peptidei C au revenit la normal. 1 (6,67%) caz, s-a complicat cu trombembolia arterelor pulmonare, soldată cu deces, vârsta pacientului fiind de 73 de ani.

Externarea pacienților a fost efectuată între a 6-ea la a 30-a zi postoperator cu glicemia medie de 5,44 mmol/l (limitele 4,2 – 8,4 mmol/l), (Diagrama 1). În 1 (6,67%) caz s-a înregistrat recidivă de insulinom după 5 ani.

Concluzii:

1. Debutul manifestărilor clinice în insulinom este insidios, iar durata lor până la stabilirea diagnozei este de durată din cauza polimorfismului clinic.
2. Cele mai informative date de laborator le furnizează nivelul glucozei, insulinei și a peptidei C în sânge.
3. Rezonanța magnetică nucleară și Tomografia

computerizată cu contrast vascular sunt metodele cu cea mai înaltă sensibilitate.

4. Tehnicile chirurgicale de elecție în insulinomul pancreatic au fost enuclearea tumorii și rezecția corporo-caudală pancreatică cu/fără preservarea splinei, care au permis eradicarea totală a tumorii.

Declarația de finanțare. Din contul Proiectului de Stat 20.80009.8007.37 „Bolile cronice hepatice și pancreatice: aspecte nutriționale și chirurgicale”.

Bibliografie

1. Baudin, E, Caron, P, Lombard-Bohas, C, et al. Malignant insulinoma: Recommendations for characterisation and treatment. *Annales d'Endocrinologie*. 1 decembrie 2013. Vol. 74, no. 5-6, p. 523-533. DOI 10.1016/J.ANDO.2013.07.001.
2. Berelavichus, S V., Kriger, AG, Dugarova, RS, Kaldarov, AR. Treatment of Insulinomas with Minimally Invasive Physical Procedure. Literature Review. *SN Comprehensive Clinical Medicine*. 2019. Vol. 1, no. 2. DOI 10.1007/s42399-018-0024-5.
3. Berger, HG, Warshaw, AL, Hruban, RH, et al. *The pancreas. An integrated textbook of basic science, medicine and surgery*. Third edit. Oxford : Wiley Blackwell, 2018. ISBN 9781119188391.
4. Boyko, V, Smachylo, R, Chernyayev, M, et al. Surgical treatment of insulinoma. *Problemi Endokrinnoi Patologii*. 2020. No. 4. DOI 10.21856/j-PEP.2020.4.02.
5. Brown, E, Watkin, D, Evans, J, et al. Multidisciplinary management of refractory insulinomas. *Clinical Endocrinology*. 1 mai 2018. Vol. 88, no. 5, p. 615-624. DOI <https://doi.org/10.1111/cen.13528>.
6. Duconseil, P, Marchese, U, Ewald, J, et al. A pancreatic zone at higher risk of fistula after enucleation. *World Journal of Surgical Oncology*. 29 august 2018. Vol. 16, no. 1, p. 1-9. DOI 10.1186/S12957-018-1476-5/FIGURES/3.
7. Falconi, M, Eriksson, B, Kaltsas, G, et al. ENETS Consensus Guidelines Update for the Management of Patients with Functional Pancreatic Neuroendocrine Tumors and Non-Functional Pancreatic Neuroendocrine Tumors. *Neuroendocrinology*. 1 aprilie 2016. Vol. 103, no. 2, p. 153-171. DOI 10.1159/000443171.
8. Fidler, JL, Fletcher, JG, Reading, CC, et al. *Preoperative detection of pancreatic insulinomas on multiphasic helical CT*. 2003.
9. Fu, J, Zhang, J, Wang, Y, et al. Comparison of angio-CT versus multidetector CT in the detection and location for insulinomas. *Clinical Radiology*. 2020. Vol. 75, no. 10. DOI 10.1016/j.crad.2020.05.012.
10. Giannis, D, Moris, D, Karachaliou, GS, et al. *Insulinomas: From diagnosis to treatment. A review of the literature*. 2020.
11. Gregg, EW. The nuclear option for insulinomas. *THE LANCET Diabetes & Endocrinology*. 2013. Vol. 1, p. 82-84. DOI 10.1007/s00125-013-2949-2.
12. Harada, K, Hanayama, Y, Hasegawa, K, et al. Paroxysmal hypertension induced by an insulinoma. *Internal Medicine*. 2017. Vol. 56, no. 4, p. 413-417. DOI 10.2169/internalmedicine.56.7758.
13. Hotineanu, A, Cazac, A, Ivancov, G, et al. Experienta catedrei chirurgie nr. 2 în diagnosticul și tratamen-

- tul chirurgical al insulinomului pancreatic. *Buletinul Academiei de Științe a Moldovei. Științe Medicale*. 2020. Vol. nr. 4(68), no. ISSN 1857-0011, p. 154-163.
14. Jensen RT, Berna MJ, Bingham DB, NJ. Inherited pancreatic endocrine tumor syndromes: advances in molecular pathogenesis, diagnosis, management, and controversies. *Cancer*. 2008. Vol. 113, p. 1807-1843.
 15. Luo, Y, Pan, Q, Yao, S, et al. Glucagon-Like Peptide-1 Receptor PET/CT with 68 Ga-NOTA-Exendin-4 for Detecting Localized Insulinoma: A Prospective Cohort Study. *J Nucl Med*. 2016. Vol. 57, p. 715-720. DOI 10.2967/jnumed.115.167445.
 16. Maggio, I, Mollica, V, Brighi, N, et al. *The functioning side of the pancreas: a review on insulinomas*. 2020.
 17. Mehrabi, A, Fischer, L, Hafezi, M, et al. *A systematic review of localization, surgical treatment options, and outcome of insulinoma*. 2014.
 18. Metz, DC, Jensen, RT. Gastrointestinal Neuroendocrine Tumors: Pancreatic Endocrine Tumors. *Gastroenterology*. 2008. Vol. 135, no. 5, p. 1469-1492. DOI <https://doi.org/10.1053/j.gastro.2008.05.047>.
 19. Mihai, BM, Lăcătușu, CM, Arhire, LI, et al. Pathological aspects underlying pancreatogenous hyperinsulinemic hypoglycemia--report of three cases. *Romanian journal of morphology and embryology = Revue roumaine de morphologie et embryologie*. 2015. Vol. 56, no. 1, p. 251-256.
 20. Nana, KE, Adrian, V. MANAGEMENT OF ENDOCRINE DISEASE: Pathogenesis and management of hypoglycemia. *European Journal of Endocrinology*. 2017. Vol. 117, no. 1, p. R37-R47. DOI <https://doi.org/10.1530/EJE-16-1062>.
 21. Nockel, P, Babic, B, Millo, C, et al. Localization of Insulinoma Using 68Ga-DOTATATE PET/CT Scan. *The Journal of Clinical Endocrinology and Metabolism*. 1 ianuarie 2017. Vol. 102, no. 1, p. 195. DOI 10.1210/JC.2016-3445.
 22. Öberg, K. Pancreatic Endocrine Tumors. *Seminars in Oncology*. 1 decembrie 2010. Vol. 37, no. 6, p. 594-618. DOI 10.1053/J.SEMINONCOL.2010.10.014.
 23. Partelli, S, Bartsch, DK, Capdevila, J, et al. ENETS Consensus Guidelines for Standard of Care in Neuroendocrine Tumours: Surgery for Small Intestinal and Pancreatic Neuroendocrine Tumours. *Neuroendocrinology*. 1 septembrie 2017. Vol. 105, no. 3, p. 255-265. DOI 10.1159/000464292.
 24. Rouland, A, Bouillet, B, Legris, P, et al. Successful Control of Hypoglycemia with Pasireotide LAR in a Patient with Inappropriate Insulin Secretion. *Clinical Pharmacology: Advances and Applications*. 2021. Vol. 13, p. 33. DOI 10.2147/CPAA.S278978.
 25. Siddiqui, M, Vora, A, Ali, S, et al. Pasireotide: A Novel Treatment for Tumor-Induced Hypoglycemia Due to Insulinoma and Non-Islet Cell Tumor Hypoglycemia. *Journal of the Endocrine Society*. 2021. Vol. 5, no. 1. DOI 10.1210/jendso/bvaa171.
 26. Spiro, AJ, Shakir, MKM, Hoang, TD. Successful Long-Term Medical Management of Unresectable Insulinomas. *Case Reports in Oncology*. 2020. Vol. 13, no. 2. DOI 10.1159/000508996.
 27. Taneja, C, Groff, AJ, Lam, ML. Endoscopic Ethanol Ablation as Definitive Therapy for Suspected Insulinoma. *Journal of the Endocrine Society*. 2021. Vol. 5, no. Supplement_1. DOI 10.1210/jendso/bvab048.774.
 28. Thompson, SM, Vella, A, Service, FJ, et al. Impact of variant pancreatic arterial anatomy and overlap in regional perfusion on the interpretation of selective arterial calcium stimulation with hepatic venous sampling for preoperative localization of occult insulinoma. *Surgery*. 1 iulie 2015. Vol. 158, no. 1, p. 162-172. DOI 10.1016/J.SURG.2015.03.004.
 29. Thompson, SM, Vella, A, Thompson, GB, et al. Selective Arterial Calcium Stimulation With Hepatic Venous Sampling Differentiates Insulinoma From Nesidioblastosis. *J Clin Endocrinol Metab*. 2015. Vol. 100, no. 11, p. 4189-4197. DOI 10.1210/jc.2015-2404.
 30. Toiari, M, Davì, M V., Dalle Carbonare, L, et al. Presentation, diagnostic features and glucose handling in a monocentric series of insulinomas. *Journal of Endocrinological Investigation* 2013 36:9. 18 aprilie 2013. Vol. 36, no. 9, p. 753-758. DOI 10.3275/8942.
 31. Tomky, D. Detection, Prevention, and Treatment of Hypoglycemia in the Hospital. *Diabetes Spectrum*. 1 ianuarie 2005. Vol. 18, no. 1, p. 39 LP - 44. DOI 10.2337/diaspect.18.1.39.
 32. Torimoto, K, Okada, Y, Tanaka, Y, et al. Usefulness of hemoglobin a1c and glycated albumin measurements for insulinoma screening: An observational case-control study. *BMC Cancer*. 26 februarie 2019. Vol. 19, no. 1. DOI 10.1186/s12885-019-5389-7.
 33. Tovazzi, V, Ferrari, VD, Berruti, A. *Maintenance everolimus beyond progression in pancreatic NET to control insulinoma syndrome*. 2021.
 34. Whipple, AO, Frantz, VK. ADENOMA OF ISLET CELLS WITH HYPERINSULINISM: A REVIEW. *Annals of surgery*. iunie 1935. Vol. 101, no. 6, p. 1299-1335. DOI 10.1097/00000658-193506000-00001.
 35. Woo, C-Y, Jeong, JY, Jang, JE, et al. Clinical Features and Causes of Endogenous Hyperinsulinemic Hypoglycemia in Korea. *dmj*. 9 martie 2015. Vol. 39, no. 2, p. 126-131. DOI 10.4093/dmj.2015.39.2.126.
 36. Wu, M, Wang, H, Zhang, X, et al. *Efficacy of laparoscopic ultrasonography in laparoscopic resection of insulinoma*. 1 mai 2017. Spring Media.
 37. Yachida, S, Vakiani, E, White, CM, et al. Small cell and large cell neuroendocrine carcinomas of the pancreas are genetically similar and distinct from well-differentiated pancreatic neuroendocrine tumors. *The American journal of surgical pathology*. februarie 2012. Vol. 36, no. 2, p. 173-184. DOI 10.1097/PAS.0b013e3182417d36.
 38. Yukina, MY, Nuralieva, NF, Troshina, EA, et al. The hypoglycemic syndrome (insulinoma): pathogenesis, etiology, laboratory diagnosis (review, part 1). *Problems of Endocrinology*. 19 septembrie 2017. Vol. 63, no. 4, p. 245-256. DOI 10.14341/PROBL2017634245-256.
 39. Zandee, WT, De Herder, WW. Insulinoma. In: *Encyclopedia of Endocrine Diseases*. Elsevier, 2018. p. 58-62. ISBN 9780128122006.
 40. Zhang, J, Francois, R, Iyer, R, et al. Current Understanding of the Molecular Biology of Pancreatic Neuroendocrine Tumors. *JNCI: Journal of the National Cancer Institute*. 17 iulie 2013. Vol. 105, no. 14, p. 1005-1017. DOI 10.1093/jnci/djt135.
 41. Dravecka I, Lazurova I. Nesidioblastosis in adults. *Neoplasma*. 2014;61(3):252-6. doi: 10.4149/neo_2014_047. PMID: 24645840.